Клинические исследования

© Коллектив авторов, 2023
Вопросы онкологии, 2023. Том 69, № 2
УДК 616.441-006
DOI 10.37469/0507-3758-2023-69-2-253-258

П.А. Исаев[1], В.В. Полькин[1], А.А. Ильин[1], Н.В. Северская[1], А.К. Плугарь[1], С.О. Подвязников[2], С.А. Иванов[1,4], А.Д. Каприн[3,4]

Анапластический рак щитовидной железы: анализ серии случаев

[1]МРНЦ им. А.Ф. Цыба - филиал ФГБУ «НМИЦ радиологии» Минздрава России, г. Обнинск
[2]ФГБУ «НМИЦ онкологии им. Н.Н. Блохина» Минздрава России, Москва
[3]ФГБУ «НМИЦ радиологии» Минздрава России, г. Обнинск
[4]ФГАОУ ВО «Российский университет дружбы народов», Москва

Проведен анализ лечения анапластического рака щитовидной железы (АРЩЖ) у больных за период с мая 2014 по июль 2021 гг. В исследование включены 24 пациента в возрасте от 22 до 81 года, мужчин было 9 (37,5 %), женщин — 15 (62,5 %). Хирургическое лечение проведено 14 (58,3 %) пациентам. В 8 (33,3 %) случаях в послеоперационном периоде был проведен курс радиойодтерапии суммарной дозой (СД) 3-4 Гбк. У 7 (29,2 %) больных проводилась дистанционная лучевая терапия (ДЛТ). В 2 (8,3 %) случаях одновременно с проведением ДЛТ выполнялась химиотерапия (ХТ) карбоплатином. 4 (16,7 %) больным был назначен ленвантиниб. Лечение не получили по тем или иным причинам 9 (37,5 %) пациентов. Для пациентов, не получивших лечение, общая выживаемость (ОВ) составила 5,8 ± 0,5 мес. Для пациентов, получивших лечение, ОВ составила 9,6 ± 1,0 мес. p < 0,00095.

Ключевые слова: анапластический рак щитовидной железы

Для цитирования: Исаев П.А., Полькин В.В., Ильин А.А., Северская Н.В., Плугарь А.К., Подвязников С.О., Иванов С.А., Каприн А.Д. Анапластический рак щитовидной железы: анализ серии случаев. Вопросы онкологии. 2023;69(2):253-258. doi: 10.37469/0507-3758-2023-69-2-253-258

Введение

Анапластическая карцинома щитовидной железы (ЩЖ) — это орфанная патология. Заболеваемость оценивается 1–2 случая на миллион в год [1]. В структуре злокачественных новообразований ЩЖ его доля не превышает 1,7 %. Медиана выживаемости не превышает 5 месяцев, а более 80 % больных не доживают до 1 года [2]. К моменту обращения пациентов за медицинской помощью у 40 % имеются регионарные, а у 50 % — отдаленные метастазы. Излюбленными органами-мишенями АРЩЖ являются: легкие — 25 %, средостение — 25 %, печень — 10 %, кости — 6 %, почки — 5 %, сердце — 5 %, головной мозг — 3 % [3].

Стремительно развивающиеся новые технологии секвенирования ДНК дополнительно прояснили генетические особенности АРЩЖ, одной из важных характеристик которого является высокая мутационная нагрузка из-за накопления различных соматических мутаций. Помимо мутаций TP53 (50–80 %), которая считается генетическим признаком АРЩЖ, на сегодняшний день было идентифицировано несколько других генетических изменений, таких как мутации STNNB1 (5–60 %), BRAF (20–40 %), RAS (20–40 %), PIK3CA (10–20 %), PTEN (5–15 %), AKT1 (5–10 %), которые могут встречаться и при дифференцированном РЩЖ. Было высказано предположение, что предшественником АРЩЖ являются дифференцированные формы, в 30–50 % это подтверждено данными морфологических исследований [4–6]. Вместе с тем существует мнение, что АРЩЖ возникает de novo у пациентов с длительным «зобным» анамнезом [7].

Онкоген BRAF, как часть пути RAS-RAF-MEK-ERK, является наиболее привлекательной мишенью. Известно, что специфическая мутация BRAF, BRAFV600E вызывает конститутивную активацию пути MAPK. Последствиями являются ускорение роста опухоли и ее агрессивность, а также снижение экспрессии натрий-йодидного симпотера, что коррелирует с устойчивостью к радиоактивному йоду [8]. Мутации PIK3CA активируют сигнальный путь PI3K-Akt-mTOR, а это в свою очередь приводит к бесконтрольному усилению роста клеток. Мутации AKT1 также способствуют их росту и выживанию, что безусловно способствует резистентности к традиционным методам терапии и является еще одной целью для активных исследований [9]. RAS является онккогеном, мутации которого

вызывают хромосомную нестабильность, размножение, миграцию, жизнеспособность, метаболизм и дедифференцировку клеток [10]. TP53 является хорошо известным геном-супрессором опухоли, его мутация вызывает повышенные ангиогенез, пролиферацию и дедифференцировку опухоли. Это ключевая мутация АРЩЖ и, к сожалению, в настоящее время не существует эффективной клинической стратегии для ее устранения. STNNB1 кодирует β-кератин, который является ключевым компонентом клеточной адгезии и регуляции Wnt-сигнально пути. Wnt-сигнальный путь играет роль в пролиферации и дифференцировке нейральных клеток-предшественников субвентрикулярной зоны. При АРЩЖ Wnt-путь обусловливает пролиферативную и инвазивную активность опухолевых клеток. PTEN катализирует отщепление фосфатной группы в положении 3D инозитольного кольца фосфатидилинозитол-3-фосфатов, тормозя передачу сигнала по PI3K/AKT/mTOR-сигнальному пути. К белковым субстратам PTEN относятся FAK, ETS2, Sp1, PDGFR. Нормальная работа PTEN необходима для контроля за пролиферацией клеток и их внедрением в соседние ткани. В соответствии с антионкогенной функцией PTEN, нарушение её нормальной работы приводит к формированию опухолей.

Современные стандарты лечения АРЩЖ предусматривают комбинацию хирургического лечения, ДЛТ, системной лекарственной терапии, также локальной ХТ. Однако значимо улучшить медиану ОВ не удается, хотя в недавно опубликованных отчетах и описанных клинических наблюдениях сообщалось об эффективности таргетной терапии, более того мультикиназные ингибиторы могут представлять собой новые варианты лечения [11].

Целью нашего анализа была оценка выживаемости больных АРЩЖ в зависимости от проведения или не проведения лечения

Материалы и методы

В основу настоящей работы положены наблюдения 24 больных АРЩЖ, которые находились в клинике МРНЦ им. А.Ф. Цыба с мая 2014 по июль 2021 гг. У всех пациентов на момент обращения была установлена IV стадия опухолевого процесса с поражением регионарных лимфатических узлов, отдаленные метастазы были выявлены у 18 (75 %) больных: у 8 (33,3 %) — в легкие, у 6 (25 %) — в легкие и кости, у 1 (4,2 %) — в легкие, кости и печень, у 1 (4,2 %) — в легкие и печень, и еще у 1 (4,2 %) — в легкие, кости и кожу. Изолированное поражение метастазами костей имело место в одном (4,2 %) случае. Возраст больных находился в пределах от 22 до 81 года, составляя в среднем 62,0 ± 2,7 года. Мужчин было 9 (37,5 %), женщин — 15 (62,5 %). Хирургическое лечение в объеме тиреоидэктомия, радикальная шейная лимфодиссекция, проведено 11 (45,8 %) больным, которое в четырех (16,7 %) наблюдениях закончилось наложением трахеостомы, еще трем (12,5 %) пациентам была выполнена тиреоидэктомия, селективная шейная лимфодиссекция. В восьми (33,3 %) случаях в послеоперационном периоде был проведен курс радиойодтерапии суммарной дозой 3–4 Гбк. У 7 (29,2 %) больных в плане комбинированного и симптоматического лечения проводилась ДЛТ на гамма-терапевтических установках «Рокус» и «Агат Р». Облучение проводили в традиционном режиме, 5 раз в нед., при разовой очаговой дозе 2 Гр ежедневно (10 Гр в нед.). Величина суммарной очаговой дозы варьировала от 60 до 66 Гр. Еще одному больному дистанционная гамма-терапия в конвенциональном режиме проведена в самостоятельном варианте до суммарной очаговой дозы 66 Гр. В двух (8,3 %) наблюдениях одновременно с проведением дистанционной лучевой терапии выполнялась системная лекарственная терапия по схеме карбоплатин 400 мг/м2 в/в капельно один раз в четыре нед. 4 (16,7 %) больным в режиме of lable была назначена системная лекарственная терапия по схеме ленвантиниб 24 мг/день. Лечение не получили по тем или иным причинам 9 (37,5 %) пациентов.

Результаты

ОВ в исследуемой группе составила 7,6 ± 0,7 мес., см. рис.

Для пациентов, не получивших лечение ОВ составила 5,8 ± 0,5 мес. Для пациентов, получивших лечение ОВ составила 9,6 ± 1,0 мес. $p < 0,0001$. Отношение рисков = 0,23 (95 % доверительный интервал 0,08–0,70) свидетельствует в пользу большей выживаемости пациентов, получивших лечение. По показателю общей выживаемости ленватиниб продемонстрировал значимое увеличение в общей группе пациентов — до 15 мес.

В качестве иллюстрации приводим клиническое наблюдение. Пациент К., 22 года. Обратился в клинику МРНЦ им. А.Ф. Цыба с жалобой на наличие опухоли на передне-боковой поверхности шеи справа, которую самостоятельно обнаружил у себя в феврале 2016 г. Эхографически отмечалось, что ЩЖ увеличена за счет правой доли, которая замещена конгломератом гипоэхогенных узлов общими размерами 52×28×26 мм. Паратрахеально справа измененные лимфоузлы до 9 мм, паравазально от нижней трети до средней трети аналогичные лимфоузлы до 40×17 мм. Выполнена пункционная биопсия. Заключение: в мазках обнаружены многочисленные полиморфные клетки злокачественного новообразования с гипо- и гиперхромной окраской хроматина ядра, с наличием одного и нескольких ядрышек. Клетки лежат преимущественно разрозненно. При иммуноцитохимическом исследовании в опухолевых клетках выявлена экспрессия TTF-1, очаговая экспрессия Tg и отсутствие экспрессии CK19, CD45, S100, мелан А, MB-45, однозначно высказаться о характере процесса не представляется возможным, с целью уточнения диагноза рекомендовано гистологическое, иммуногистохимическое исследования. Пациенту предложено

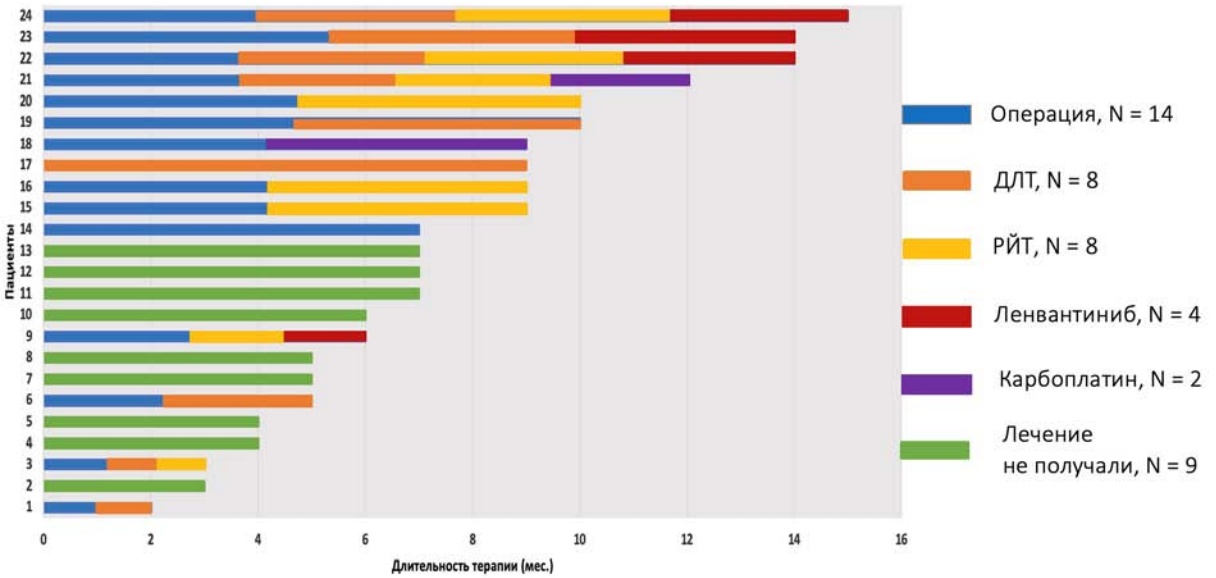

Варианты лечения и длительность ответа у пациентов с АРЩЖ

хирургическое лечение. 16.03.2016 выполнена операция — тиреодэктомия, радикальная шейная лимфаденэктомия справа. Послеоперационный период протекал без особенностей. Гистологическое исследование: недифференцированный рак ЩЖ с инвазией в капсулу железы и прилежащие скелетные мышцы, множественные опухолевые эмболы в сосудах. При иммуногистохимическом исследовании в клетках опухоли выявлена Очаговая мембранно-цитоплазматическая экспрессия мультицитокератина AE1/AE3, диффузная мембранно-цитоплазматическая экспрессия виментина, диффузная ядерная экспрессия TTF-1. На втором этапе комбинированного лечения 01.04.2016 выполнено лечение радиоактивным йодом СД 2,4 Гбк, отмечено накопление радиофармпрепарата в проекции щитовидного хряща менее 3 %. С 04.05.2016 по 03.06.2016 проведен курс ДЛТ на область удаленной ЩЖ и зоны регионарного лимфооттока СОД 50 Гр. На контрольных СКТ от 27.06.2016 в легких визуализируются множественные очаговые образования с неровными относительно четкими контурами от 1,5 мм до 10 мм, на шее по ходу сосудистых пучков с обеих сторон определяются лимфатические узлы от 4 мм до 8 мм. Выполнена их пункционная биопсия. Заключение: клетки злокачественного новообразования недифференцированного типа.

С 01.07.2016 назначена таргетная терапия, ленвантиниб 24 мг/день. ОВ без прогрессирования 15 мес.

Обсуждение

В немногочисленных ретроспективных исследованиях, в которых проводится анализ прогностических факторов АРЩЖ имеют место указания на непродолжительную, от нескольких нед. до нескольких мес., ОВ в этой когорте больных [1, 2]. В таких ограниченных по времени условиях течения опухолевого процесса стратификации риска может оказаться весьма полезной. Это предоставило бы возможность определить тактику ведения пациентов от поддерживающей терапии до агрессивного лечения.

Международные клинические исследования продемонстрировали зависимость ОВ от ряда параметров. Так, в исследовании M. Haymart и соавт. с участием 699 больных АРЩЖ была выявлена взаимосвязь между стадией заболевания и ОВ. Для пациентов с IVA стадией она составила 9 мес., с IVB — 4,8 мес. и с IVC — 3 мес. [12].

Среди неблагоприятных прогностических значений ряд авторов называют пожилой возраст, наличие отдаленных метастазов, большой (>5 см) размер первичной опухоли, лейкоцитоз и др. [13]. Еще в одном многоцентровом исследовании, проведенном в Германии с участием 100 пациентов с АРЩЖ среди благоприятных прогностических факторов помимо возраста <70 лет и отсутствия отдаленных метастазов, указывают на полную резекцию опухоли [14]. Японская аналитическая группа провела проспективную оценку 74 наблюдений АРЩЖ, используя прогностический индекс (ПИ) для стратификации риска рецидива по четырем параметрам (макс. 4 балла): молниеносный характер опухолевого процесса, размер опухоли >5 см, отдаленные метастазы и лейкоциты > 10,000/мм^3. Пациентам с низким ПИ (<1) было проведено более агрессивное лечение, включающее хирургическое вмешательство, ДЛТ и ХТ. ОВ пациентов с ПИ <1 была достоверно выше (442 дня) по сравнению с пациентами с ПИ ⩾1 (113 дней) [13].

Из-за особенностей течения АРЩЖ показания к хирургическому лечению часто требуют персонализированного подхода. Согласно показателям Национальной базы данных рака (NCDB), почти у 40 % пациентов диагноз не был верифицирован до операции, что приводило к ошибкам в выборе алгоритма лечения. H. Dralle и соавт. предлагают во всех случаях АРЩЖ без распространения на верхние дыхательные и пищеварительные пути выполнять операцию, тогда как пациенты с инвазивным ростом опухоли на структуры гортани, трахею и пищевод не должны рассматриваться для хирургического вмешательства на первом этапе лечения [15]. P. Goffredo и соавт., анализируя результаты лечения в группе из 680 пациентов с АРЩЖ, пролеченных в период с 2003 по 2006 гг., пришли к следующим результатам. В группе пациентов с IVA стадией полного удаления опухоли удалось достичь в 60 % случаев, тогда как при IVB и IVC стадиях в 36 % и 30 %. Тем не менее, ОВ среди пациентов после хирургического вмешательства была значимо выше 9,7 мес. по сравнению с 3,0 мес. среди пациентов, которым лечение не проводилось [16].

В течение последнего десятилетия многими авторами инициируется мультимодальные подходы лечения АРЩЖ, включающие ДЛТ, ХТ, таргетную терапию. Обширный анализ Национальной базы данных рака (NCDB) 1288 пациентов показал, что выживаемость была значимо выше у пациентов с ДЛТ в СОД 45 Гр и более по сравнению с кагортой где СОД была менее 45 Гр, или ДЛТ вовсе не проводилась [17]. В другом исследовании в группе из 40 пациентов, перенесших хирургическое лечение, ДЛТ и ХТ выживаемость была достоверно выше 10,5 мес. при СОД 50 Гр и более по сравнению с 3 мес., где СОД была менее 50 Гр [18]. Интересные данные были получены N. Lowe и соавт. Пациенты, получившие ДЛТ и ХТ имели значительно более длительную выживаемость, в среднем 220 дней, по сравнению с пациентами, где было выполнено хирургическое лечение и проведена ДЛТ — медиана 176 дней, а также с пациентами, получившими только ДЛТ — медиана 58,5 дней [19]. ДЛТ в сочетании с ХТ продемонстрирована преимущество в изучаемой нами группе, однако в отличие от представленных отчетов СОД колебались в пределах 60–66 Гр.

Клинических исследований, где проводится сравнительный анализ различных схем ХТ у пациентов с АРЩЖ, немного. J. Wendler и соавт. сообщили о более продолжительной выживаемости больных, 56 и 100 наблюдений, в схему лечения которых была включена ХТ, нежели без нее [14]. T. Higashiyama и соавт. репортировали о хороших результатах лечение 13 пациентов, получавших паклитаксел еженедельно до и после операции и последующей ДЛТ [20]. Частота объективных ответов составила 33 %, причем у одного пациента был зарегистрирован полный ответ. В настоящее время продолжается изучение терапевтической роли комбрестатина-А4Р (фосфбретабулин), тубулинсвязывающего белка, обладающего антиваскулярным действием. В группе из 80 пациентов оценивалась эффективность и безопасность комбинации фосфбретабулина, карбоплатина и паклитаксела вводимых каждые 3 нед. в течение 6 циклов по сравнению с контрольной группой, где пациенты не получали фосфбретабулин. Пациенты в группе фосфбретабулина имели медиану выживаемости 5,2 мес. по сравнению с 4 мес. в контрольной группе и годичную выживаемость 25,9 % по сравнению 8 % в контрольной группе. Из дополнительных факторов, увеличивающих выживаемость, были ранее проведенное хирургическое лечение (медиана выживаемости 8,2 мес. в группе фосфбретабулина и 3 мес. в контрольной группе) и возраст менее 60 лет (медиана выживаемости 10,9 мес. в группе фосфбретабулина и 6,8 мес. в контрольной группе) [21].

В настоящее время осмысление генетических механизмов и выявление биологических маркеров опухолевого роста формируют индивидуальный молекулярный фенотип трансформированных клеток, так называемый генетический портрет опухоли, понимание которого обеспечит возможность подбора направленной, в т. ч. таргетной терапии. Чтобы добиться более лучшей выживаемости пациентов с АРЩЖ, в Германии был разработан протокол лечения этой категории больных, который позволяет стандартизировать терапию с приемлемой токсичностью в случаях нерезектабельных форм. Применять хирургическое лечение в комбинации с ДЛТ, а также обязательным мутационным скринингом для проведения при необходимости таргетной терапи.

В отдельных обзорах продемонстрировано преимущество ингибиторов BRAF — вемурофениба и сорафениба [22]. В исследовании V. Subbiah и соавт. сообщается о впечатляющем общем ответе — 69 %, на лечение добрафенибом в сочетании с траметинибом [23]. M. Tahara и соавт. опубликовали данные о 17 пациентах АРЩЖ, получавших ленватиниб. Медиана выживаемости составила 10,6 мес., а частота объективных ответов 24 % [24]. В нашей группе мы не наблюдали частичных или полных ответов, вместе с тем у двух больных была достигнута длительная стабилизация, при этом профиль безопасности препарата был приемлемым.

Заключение

Алгоритмы лечения резектабельного АРЩЖ по-прежнему предусматривают использование методов локального контроля (хирургическое ле-

чение, лучевая терапия) в сочетании с адъювантной терапией. Однако у большинства пациентов имеются нерезектабельные местнораспространенные и метастатические формы заболевания.

Опираясь на полученные нами данные, можно сделать вывод о повышении показателя общей выживаемости при использовании ленватиниба в лечении больных АРЩЖ.

ЛИТЕРАТУРА

1. Bible KC, Kebebew E, Brierley J, et al. 2021 American thyroid association guidelines for management of patients with anaplastic thyroid cancer. Thyroid. 2021;31(3):337–86. doi:10.1089/thy.2020.0944.
2. Maniakas A, Zafereo M, Cabanillas ME. Anaplastic thyroid cancer: new horizons and challenges. Endocrinol Metab Clin North Am. 2022;51(2):391–401. doi:10.1016/j.ecl.2021.11.020.
3. Ranganath R, Shah MA, Shah AR. Anaplastic thyroid cancer. Current Opinion in Endocrinology, Diabetes & Obesity. 2015;22(5):387–91. doi:10.1097/MED.0000000000000189.
4. Landa I, Ibrahimpasic T, Boucai L, et al. Genomic and transcriptomic hallmarks of poorly differentiated and anaplastic thyroid cancers. Journal of Clinical Investigation. 2016;126(3):1052–66. doi:10.1172/jci85271.
5. Latteyer S, Tiedje V, König K, et al. Targeted next-generation sequencing for TP53, RAS, BRAF, ALK and NF1 mutations in anaplastic thyroid cancer. Endocrine. 2016;54(3):733–41. doi:10.1007/s12020-016-1080-9.
6. Tiedje V, Ting S, Herold T, et al. NGS based identification of mutational hotspots for targeted therapy in anaplastic thyroid carcinoma. Oncotarget. 2017;8(26):42613–20. doi:10.18632/oncotarget.17300.
7. Aldinger KA, Samaan NA, Ibanez M, et al. Anaplastic carcinoma of the thyroid: a review of 84 cases of spindle and giant cell carcinoma of the thyroid. Cancer. 1978;41(6):2267-75. doi:10.1002/1097-0142(197806)41:6<2267::aid-cncr2820410627>3.0.co;2-7.
8. Zhang Z, Liu D, Murugan AK, et al. Histone deacetylation of NIS promoter underlies BRAF V600E-promoted NIS silencing in thyroid cancer. Endocr Relat Cancer. 2014;21(2):161-73. doi:10.1530/ERC-13-0399.
9. Lee J, Hwang JA, Lee EK. Recent progress of genome study for anaplastic thyroid cancer. Genomics Inform. 2013;11(2):68-75. doi:10.5808/GI.2013.11.2.68.
10. Howell GM, Hodak SP, Yip L. RAS mutations in thyroid cancer. Oncologist. 2013;18(8):926-32. doi:10.1634/theoncologist.2013-0072.
11. Li Y, Zhang J, Zhou H, Du Z. Anticancer effects of natural phytochemicals in anaplastic thyroid cancer (Review). Oncol Rep. 2022;48(3):156. doi:10.3892/or.2022.8368.
12. Haymart MR, Banerjee M, Yin H, et al. Marginal treatment benefit in anaplastic thyroid cancer. Cancer. 2013;119(17):3133-9. doi:10.1002/cncr.28187.
13. Orita Y, Sugitani I, Amemiya T, et al. Prospective application of our novel prognostic index in the treatment of anaplastic thyroid carcinoma. Surgery. 2011;150(6):1212-9. doi:10.1016/j.surg.2011.09.005.
14. Wendler J, Kroiss M, Gast K, et al. Clinical presentation, treatment and outcome of anaplastic thyroid carcinoma: results of a multicenter study in Germany. Eur J Endocrinol. 2016;175(6):521-529. doi:10.1530/EJE-16-0574.
15. Dralle H, Musholt TJ, Schabram J, et al. German Association of Endocrine Surgeons practice guideline for the surgical management of malignant thyroid tumors. Langenbecks Arch Surg. 2013;398(3):347-75. doi:10.1007/s00423-013-1057-6.
16. Goffredo P, Thomas SM, Adam MA, et al. Impact of timeliness of resection and thyroidectomy margin status on survival for patients with anaplastic thyroid cancer: an analysis of 335 cases. Ann Surg Oncol. 2015;22(13):4166-74. doi:10.1245/s10434-015-4742-6.
17. Pezzi TA, Mohamed ASR, Sheu T, et al. Radiation therapy dose is associated with improved survival for unresected anaplastic thyroid carcinoma: Outcomes from the National Cancer Data Base. Cancer. 2017;123(9):1653-1661. doi:10.1002/cncr.30493.
18. Dumke AK, Pelz T, Vordermark D. Long-term results of radiotherapy in anaplastic thyroid cancer. Radiat Oncol. 2014;9:90. doi:10.1186/1748-717X-9-90.
19. Lowe NM, Loughran S, Slevin NJ, et al. Anaplastic thyroid cancer: the addition of systemic chemotherapy to radiotherapy led to an observed improvement in survival--a single centre experience and review of the literature. Scientific World Journal. 2014:674583. doi:10.1155/2014/674583.
20. Higashiyama T, Ito Y, Hirokawa M, et al. Induction chemotherapy with weekly paclitaxel administration for anaplastic thyroid carcinoma. Thyroid. 2010;20(1):7-14. doi:10.1089/thy.2009.0115.
21. Sosa JA, Elisei R, Jarzab B, et al. Randomized safety and efficacy study of fosbretabulin with paclitaxel/carboplatin against anaplastic thyroid carcinoma. Thyroid. 2014;24(2):232-40. doi:10.1089/thy.2013.0078.
22. Marten KA, Gudena VK. Use of vemurafenib in anaplastic thyroid carcinoma: a case report. Cancer Biol Ther. 2015;16(10):1430-3. doi:10.1080/15384047.2015.1071734.
23. Subbiah V, Kreitman RJ, Wainberg ZA, et al. Dabrafenib and trametinib treatment in patients with locally advanced or metastatic braf v600-mutant anaplastic thyroid cancer. J Clin Oncol. 2018;36(1):7-13. doi:10.1200/JCO.2017.73.6785.
24. Tahara M, Kiyota N, Yamazaki T, et al. Lenvatinib for anaplastic thyroid cancer. Front Oncol. 2017;7:25. doi:10.3389/fonc.2017.00025.

Поступила в редакцию 27.06.2022
Прошла рецензирование 11.01.2023
Принята в печать 16.02.2023

P.A. Isaev[1], V.V. Polkin[1], A.A. Ilyin[1], N.V. Severskaya[1], A.K. Plugar[1], S.O. Podvyaznikov[2], S.A. Ivanov[1,4], A.D. Kaprin[3,4]

Anaplastic thyroid cancer: a case series study

[1]A. Tsyb Medical Radiological Research Centre, Obninsk, the Russian Federation
[2]N.N. Blokhin National Medical Research Center of Oncology, Moscow, the Russian Federation
[3]National Medical Research Radiological Centre of the Ministry of Health of the Russian Federation, Obninsk, the Russian Federation
[4]People's Friendship University of Russia, Moscow, the Russian Federation

We conducted a retrospective analysis of the treatment of anaplastic thyroid cancer (ATC) in 24 patients between May

2014 and July 2021. The study included 24 patients aged 22 to 81 years, 15 (62.5 %) female and 9 (37.5 %) male. Among them, 14 (58.3 %) underwent surgical treatment. In the postoperative period, 8 (33.3 %) patients received a course of radioiodine therapy with a total dose (TD) of 3-4 GBq. Seven (29.2 %) patients underwent external beam radiation therapy (EBRT), while in 2 (8.3 %) cases, chemotherapy (CT) with carboplatin was administered concomitantly with EBRT. Four (16.7%) patients were treated with lenvatinib. Nine (37.5 %) patients did not receive treatment due to various reasons. In untreated patients, overall survival (OS) was 5.8 ± 0.5 months. For patients who received treatment, OS was 9.6 ± 1.0 months. $p < 0.00095$.

Keywords: anaplastic thyroid cancer

For citation: Isaev PA, Polkin VV, Ilyin AA, Severskaya NV, Plugar AK, Podvyaznikov SO, Ivanov SA, Kaprin AD. Anaplastic thyroid cancer: a case series study. Voprosy Onkologii. 2023;69(2):253–258. doi: 10.37469/0507-3758-2023-69-2-253-258

Сведения об авторах

**Исаев Павел Анатольевич,* д-р. мед. наук, вед. науч. сотр., МРНЦ им. А.Ф. Цыба – филиал ФГБУ «НМИЦ радиологии» Минздрава России, 249035, Калужская обл., Обнинск, ул. Королёва, 4; тел.: +7(903)817-41-94, ORCID ID: https://orcid.org/0000-0001-9831-4814, eLibrary SPIN-код: 2181-4935.

Полькин Вячеслав Викторович, канд. мед. наук, зав. отделения, МРНЦ им. А.Ф. Цыба – филиал ФГБУ «НМИЦ радиологии» Минздрава России, 249035, Калужская обл., Обнинск, ул. Королёва, 4; тел.: +7(910)863-72-83, ORCID ID: https://orcid.org/0000-0003-0857-321X, eLibrary SPIN: 5604-2012.

Ильин Алексей Амурович, д-р. мед. наук, вед. науч. сотр., МРНЦ им. А.Ф. Цыба – филиал ФГБУ «НМИЦ радиологии» Минздрава России, 249035, Калужская обл., Обнинск, ул. Королёва, 4; тел.: +7(903)817-41-94, ORCID ID: https://orcid.org/0000-0002-6581-633X, eLibrary SPIN: 2493-6490.

Северская Наталья Викторовна, д-р. мед. наук, проф., заведующая отделением «Инвитро» МРНЦ им. А.Ф. Цыба – филиал ФГБУ «НМИЦ радиологии» Минздрава России, 249035, Калужская обл., Обнинск, ул. Королёва, 4; тел.: +7(985)644-64-03, ORCID ID: https://orcid.org/0000-0002-9426-8459.

Плугарь Алиса Кареновна, ординатор, МРНЦ им. А.Ф. Цыба – филиал ФГБУ «НМИЦ радиологии» Минздрава России, 249035, Калужская обл., Обнинск, ул. Королёва, 4; тел.: +7(980)512-84-84, ORCID ID: https://orcid.org/0000-0002-0049-4309.

Иванов Сергей Анатольевич, директор, д-р мед. наук, проф. РАН МРНЦ им. А.Ф. Цыба – филиал ФГБУ «НМИЦ радиологии» Минздрава России, проф. кафедры онкологии и рентгенорадиологии имени В.П. Харченко медицинского института РУДН, 249031, Калужская обл., Обнинск, ул. Жукова, 10; ORCID ID: https://orcid.org/0000-0001-7689-6032.

Каприн Андрей Дмитриевич, ген. директор, акад. РАН, д-р мед. наук, проф. ФГБУ «НМИЦ радиологии» Минздрава России, зав. кафедрой онкологии и рентгенорадиологии имени В.П. Харченко медицинского института РУДН, 249036, Калужская обл., Обнинск, ул. Королёва, 4; ORCID ID: https://orcid.org/0000-0001-8784-8415.

**Isaev Pavel Anatolevich,* MD, DSc (Med.), Leading Researcher, A. Tsyb MRRC- Branch of the NMRRC of the Ministry of Health of the Russian Federation; 4 Koroleva st., Obninsk, 249035, Kaluga region, Russia, tel.: +79038174194, ORCID ID: orcid.org/0000-0001-9831-4814; eLibrary SPIN-код: 2181-4935.

Polkin Vyacheslav Viktorovich, PhD (Med.), Head of the Department, A. Tsyb MRRC- Branch of the NMRRC of the Ministry of Health of the Russian Federation; 4 Koroleva st., Obninsk, 249035, Kaluga region, Russia; tel.: +79108637283, ORCID ID: https://orcid.org/0000-0003-0857-321X, eLibrary SPIN: 5604-2012.

Ilyin Alexey Amurovich, MD, DSc (Med.), Leading Researcher, A. Tsyb MRRC- Branch of the NMRRC of the Ministry of Health of the Russian Federation; 4 Koroleva st., Obninsk, 249035, Kaluga region, Russia, tel.: +79038174194, ORCID ID: https://orcid.org/0000-0002-6581-633X; eLibrary SPIN: 2493-6490.

Severskaya Nataljya Viktorovna, MD, DSc (Med.), Head of the Department Invitro, A. Tsyb MRRC- Branch of the NMRRC of the Ministry of Health of the Russian Federation; 4 Koroleva st., Obninsk, 249035, Kaluga region, Russia, tel.: +7-985-644-64-03, ORCID ID: https://orcid.org/0000-0002-9426-8459.

Plugar Alice Karenovna, Clinical Resident, A. Tsyb MRRC- Branch of the NMRRC of the Ministry of Health of the Russian Federation; 4 Koroleva st., Obninsk, 249035, Kaluga region, Russia, tel.: +79805128484, ORCID ID: https://orcid.org/0000-0002-0049-4309.

Ivanov Sergey Anatolievich, MD, DSc (Med.), Prof. of RAS, Director, A. Tsyb MRRC- Branch of the NMRRC of the Ministry of Health of the Russian Federation; 4 Koroleva st., Obninsk, 249035, Kaluga region, Russia, ORCID ID: https://orcid.org/0000-0001-7689-6032.

Kaprin Andrey Dmitrievich, MD, DSc (Med.), Academician of RAS, Director General; Prof. of National Medical Research Radiological Centre of the MoH of Russia; Head of the Department of Oncology and Xray Radiology named after V. P. Kharchenko, Institute of Medicine - RUDN University; 4 Koroleva st., Obninsk, 249035, Kaluga region, Russia, ORCID ID: https://orcid.org/0000-0001-8784-8415.