©Коллектив авторов, 2014
УДК 616.345-006.6:612.017.1-57.71.86

Вопросы онкологии, 2014. Том 60, № 6

Г.А. Раскин[1,2], К.М. Пожарисский[1], Р.В. Орлова[1,2], С.В. Петров[3], А.Э. Протасова[2]

Иммуногистохимическое исследование ферментов метаболизма химиопрепаратов при аденокарциноме толстой кишки

[1]Российский научный центр радиологии и хирургических технологий, [2]Санкт-Петербургский государственный университет, медицинский факультет,
[3]Казанский государственный медицинский университет

Исследован материал первичных опухолей от 140 больных аденокарциномой толстой кишки с целью определения экспрессии тимидилат синтетазы (TS), тимидин фосфорилазы, дигидропиримидин дегидрогеназы (DYPD), ERCC-1, III-класс-бета-тубулина, топоизомеразы-II-альфа, Ki-67. Сопоставлению клинической картины и результатов иммуногистохимии подверглись 104 пациента с аденокарциномой толстой кишки, получавших химиотерапию по схемам FOLFOX, de Gramont, FOLFIRI.

Частота объективного ответа при наличии экспрессии TP и отсутствии TS составила 39%, при обратном сочетании (экспрессия TS и отсутствие TP) была 13% (p=0,04). Остальные маркеры не показали корреляции с возникновением прогрессирования заболевания и частотой объективного ответа.

Ключевые слова: аденокарцинома толстой кишки, иммуногистохимическое исследование.

Последнее десятилетие ознаменовалось прогрессом в лечении рака толстой кишки. Наряду с совершенствованием хирургического лечения, большой вклад в увеличение показателей выживаемости этой категории больных внесли цитостатики с принципиально новыми механизмами действия (элоксатин, иринотекан). Их комбинация с 5-фторпиримидинами (FOLFOX, FOLFIRI) увеличила показатели выживаемости в несколько раз. Однако назначение химиотерапии производят эмпирически, без учета каких-либо маркеров чувствительности.

Многие маркеры, которые возможно исследовать иммуногистохимическим способом, рассматривают не только с точки зрения прогностического значения, но и предиктивного (как факторы, предсказывающие эффективность противоопухолевого лечения). К таким маркерам относят: тимидилат синтетазу (TS), тимидин фосфорилазу, дигидропиримидин дегидрогеназу (DYPD), ERCC-1, III-класс-бета-тубулина, ERCC-1, топоизомеразу-II-альфа, Ki-67. Какие из этих маркеров или их сочетание могут определять эффективность предстоящей стандартной химиотерапии (FOLFOX, FOLFIRI, де Грамонт) остается неясным и является целью настоящего исследования.

Материал и методы

Был исследован материал первичных опухолей от 140 больных аденокарциномой толстой кишки. Материал поступал как в виде парафиновых блоков, так и в виде кусочков опухолей, залитых в 10% забуференный формалин. В последнем случае производилась вырезка материала, доведение фиксации в формалине до 24 ч. Затем проводили материал в десяти порциях изопропилового спирта и 3 порциях парафина. Приготавливались блоки, с которых нарезались срезы толщиной 4 микрона, которые помещали на стёкла с поли-L-лизиновым покрытием. Срезы подсушивались, депарафинизировались и подвергались демаскировке антигенов при помощи цитратного буфера в условиях водяной бани, t = 95°C, 40 минут. После этого они остывали при комнатной температуре и промывались трис-буфером с твином. Каждый срез обводился парафиновым карандашом, после чего осуществлялось ингибирование эндогенной пероксидазы 3% перекисью водорода в течение 5 минут. Затем на каждый срез наносилось первое антитело (табл. 1), экспозиция длилась 1 час на термостолике в условиях «водяной бани» при температуре 30 °C.

Для визуализации реакции антиген-антитело применялась полимерная система детекции EnVision компании DAKO, в качестве хромогена использовался диаминобензидин. Контрокрашивание ядер осуществлялось при помощи гематоксилина Майера. После каждого из этапов до окрашивания диаминобензидином стекла со срезами промывались в трис-буфере с твином pH 7,1 фирмы BioOptica. Стекла заключались BioMaunt фирмы BioOptica.

Таблица 1 — Спецификация антител

Название антитела	Клон	Характер антител	Разведение	Фирма-производитель
b-tubulin, class III	EP1569Y	Кроличьи, моноклональные	1:250	Epitomics
ERCC-1	PDM 151	Мышиные, моноклональные	1:100	DBS
Ki-67	SP6	Кроличьи, моноклональные	1:200	LabVision
DPYD	ab54797	Мышиные, моноклональные	1:100	AbCam
Thymidine Phosphorylase (TP)	P-GF.44C	Мышиные, моноклональные	1:400	LabVision
Thymidylate synthase (TS)	Sc-33679	Мышиные, моноклональные	1:100	Santa Cruz
Topoisomerase-II-a	Ki-S1	Мышиные, моноклональные	1:300	LabVision
PTEN	17.A	Мышиные, моноклональные	1:100	LabVision

При оценке экспрессии всех маркеров проводился подсчет процента позитивных раковых клеток.

При оценке иммуногистохимического окрашивания использовался внутренний контроль в виде нормальных структур, присутствующих в срезах.

Сопоставлению клинической картины и результатов иммуногистохимии подверглись 104 пациента с аденокарциномой толстой кишки, получавших химиотерапию по схемам FOLFOX, de Gramont, FOLFIRI. Химиотерапия признавалась эффективной в случаях стабилизации процесса, полного или частичного регресса опухоли. Лечение признавалась безуспешным в случае прогрессирования основного заболевания. Проводилось не менее 3-х курсов химиотерапии, результаты оценивались спустя 2 года после начала химиотерапии.

Результаты

При иммуногистохимическом исследовании тимидилат синтазы реакция носила ядерный характер различной степени интенсивности (рис. 1). Позитивная реакция всегда выявлялась в клетках нормальной слизистой оболочки толстой кишки, а также в клетках стромы, что служило внутренним контролем для оценки иммуногистохимического окрашивания.

При оценке экспрессии TS оказалось, что муцинозные аденокарциномы имеют более высокий уровень экспрессии, что является плохим прогностическим фактором, по данным одних авторов [5], хотя другие исследования не выявили корреляции экспрессии TS с выживаемостью больных распространенной аденокарциномой толстой кишки [10].

Тимидин фосфорилаза (TP) — показатель чувствительности опухолевых клеток к 5-фторпиримидинам. Превращает капецитабин (кселода) из неактивной в активную форму, а также стимулирует превращение 5-фторурацила в FdUMP, который ингибирует TS [11].

Иммуногистохимическое исследование показало смешанный характер реакции (ядерно-цитоплазматическая). На микрофотографии видно (рис. 2), что даже в пределах одного ракового комплекса интенсивность реакции значительно варьировала. Кроме того, важным наблюдением следует считать, что во всех исследованных случаях строма как внутри опухоли, так и вне ее показывала интенсивную реакцию, превышающую ее в раковых клетках. Часть случаев имели ярко позитивную реакцию в строме, но негативную реакцию в опухоли.

При оценке экспрессии маркеров в зависимости от прогрессирования заболевания во время химиотерапии (полное отсутствие эффекта) были получены следующие результаты:

И в том, и в другом случае статистически достоверное влияние оказывали экспрессии TS ($p=0,003657$ и $p=0,000842$) и TP ($p=0,005803$ и $p=0,004032$, табл. 2). Частота объективного отве-

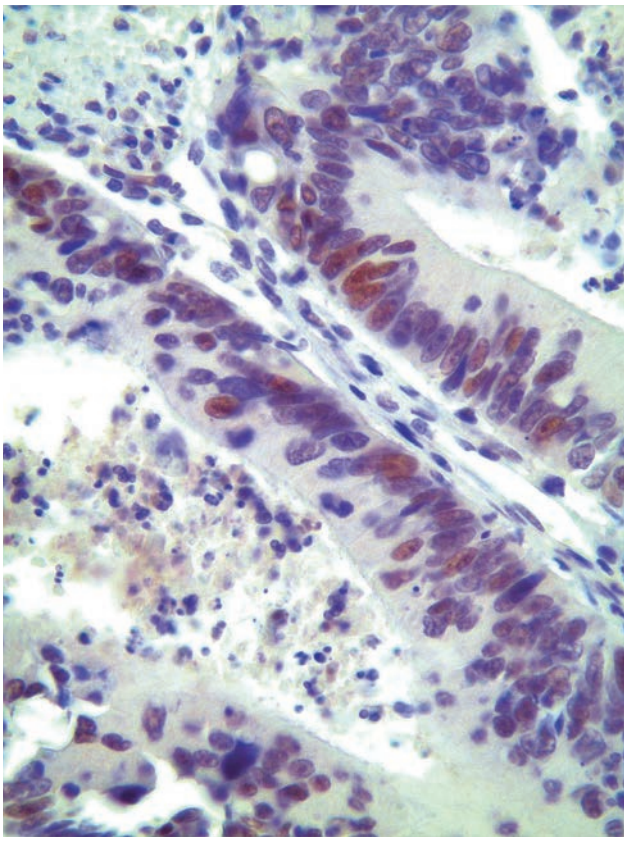

Рис. 1 – Тимидилат синтаза (TS) в аденокарциноме толстой кишки. Позитивная ядерная реакция в большинстве раковых клеток, также выявляется экспрессия в клетках стромы, X400.

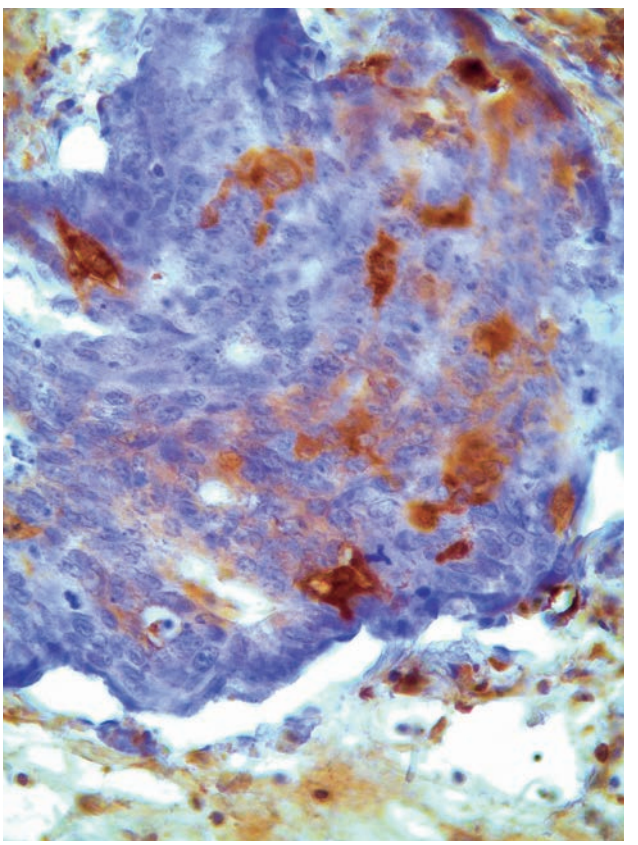

Рис. 2 – Тимидин фосфорилаза (TP) в аденокарциноме толстой кишки. Ядерно-цитоплазматическая реакция различной степени интенсивности наблюдается в части опухолевых клеток, X400.

Таблица 2. Регрессионная модель Кокса для больных с диссеминированной формой аденокарциномы толстой кишки, влияние на прогрессирование заболевания в течение химиотерапии

n=104	Beta	Станд. ошибка	B	Станд. ошибка	t	p-level
Модель в целом			-18,3044	5,880999	-3,11247	0,004245
ERCC-1	0,138669	0,139825	0,0716	0,072225	0,99173	0,329823
TP	0,458049	0,146202	0,2221	0,070876	3,13300	0,004032
TS	0,599183	0,160242	0,3684	0,098531	3,73925	0,000842
DPYD	0,125443	0,167654	0,1156	0,15457	0,67468	0,240320
III-класс-бета-тубулина	0,073701	0,135189	0,0335	0,061485	0,54518	0,589950
Ki-67	0,290806	0,173469	0,1966	0,117258	1,67642	0,104789
Топоизомераза-IIa	-0,225681	0,194806	-0,1391	0,120053	-1,15849	0,256450

та при наличии экспрессии TP и отсутствии TS составила 39%, при обратном сочетании (экспрессия TS и отсутствие TP) была 13% (p=0,04).

Остальные маркеры не показали корреляции с развитием прогрессирования заболевания, частотой объективного ответа (табл. 2).

Таким образом, иммуногистохимическое исследование TS, TP может быть использовано в прогнозировании эффективности химиотерапии пациентов с аденокарциномой толстой кишки, получающих 5-фторпиримидин содержащие препараты.

Обсуждение

Проанализирована экспрессия наиболее изучаемых в настоящее время ферментов, имеющих отношение к метаболизму химиопрепаратов, используемых при лечении аденокарциномы толстой кишки. Необходимо отметить, что все исследованные маркеры (TS, TP, DPYD, топоизомераза-II-альфа, III-класс-бета-тубулина, белок гена PTEN) — это ферменты, которые кроме опухолевой ткани также встречаются и в нормальных клетках. Они выполняют различные функции, необходимые для жизнедеятельности широкого спектра тканей человека. В нашей работе мы выявляли позитивную реакцию данных маркеров в слизистой оболочке толстой кишки, прилежащей к аденокарциноме, во всех исследованных случаях. Кроме того, большинство исследованных маркеров показали интенсивную реакцию в строме опухоли. В частности, экспрессия тимидин фосфорилазы (TP) всегда была более выраженной в строме опухоли, чем в раковых клетках. Это ставит под сомнение результаты многочисленных работ, которые использовали в своих исследованиях ПЦР и другие неморфологические методики [1, 4, 6, 7, 9]. В данных работах для оценки экспрессии генов используется лизат тканей, иными словами, исследуется одномоментно опухоль, ее строма, а иногда и нормальная слизистая оболочка толстой кишки. В отличие от морфолога, молекулярный биолог не способен дифференциально подойти к оценке экспрессии в данных трех частях одного образца. Таким образом, в подобных исследованиях зачастую при помощи экспрессии данных маркеров исследуется соотношение стромы и опухолевой ткани, а не истинное значение экспрессии генов.

Выходом из данной ситуации может быть совместное использование морфологических методов и молекулярных с применением лазерного микродиссектора. В этом случае мы выделяем интересующие нас клетки морфологически и исследуем их в дальнейшем с использованием молекулярных методов. Однако даже в этом случае результаты могут быть сомнительными, так как эффективность таких ферментов, как TS и TP, определяется не только степень выраженности экспрессии, но и активностью фермента. В этом плане антительный метод исследования также является более предпочтительным, так как комплементарность антитела при иммуногистохимическом исследовании зависит прежде всего от конформации белка. Конформация же в свою очередь определяет активность фермента. Таким образом, использование различных антител к одному и тому же белку может показать различное предиктивное значение в зависимости от комплементарности антитела к активному ферменту или неактивному.

Остается парадоксальным тот факт, что аденокарцинома толстой кишки, обладающая одним из самых высоких уровней пролиферации, имеет самые низкие параметры эффективности химиотерапии.

Адъювантная химиотерапия аденокарциномы толстой кишки, основанная на 5-фторпиримидинах и препаратах платины, уже длительное время считается стандартной схемой лечения [3, 8, 12].

Однако при сопоставлении 3-летней выживаемости пациентов, получавших химиотерапию и неполучавших ее, оказывается, что отличие в данных группах статистически недостоверно (71% и 62% соответственно) [3], пятилетняя вы-

живаемость еще меньше отличается в данных двух группах: 53% и 45% соответственно [2]. Вероятно, именно с этим связано, что экспрессия большинства из исследованных маркеров не имеет предиктивного значения эффективности химиотерапии аденокарциномы толстой кишки. Интересно, что даже пролиферативная активность раковых клеток (индекс Ki-67) показала лишь статистически недостоверную связь со временем до прогрессирования заболевания (p>0,05) и не оказала влияния на частоту объективного ответа. Лишь экспрессия двух маркеров, имеющих отношение к метаболизму 5-фторпиримидинов, тимидилат синтазы (TS) и тимидин фосфорилазы (TP), оказала статистически значимое влияние на время до прогрессирования и частоту объективного ответа у больных диссеминированной формой аденокарциномы ободочной кишки (p<0,05).

ЛИТЕРАТУРА

1. Arienti C., Tesei A., Verdecchia G.M. et al. Role of conventional chemosensitivity test and tissue biomarker expression in predicting response to treatment of peritoneal carcinomatosis from colon cancer // Clin. Colorectal Cancer. — 2013. — Vol. 12. — P. 122-127.
2. Belac-Lovasic I., Petkovi M., Ferrari A.M. Evaluation of adjuvant chemotherapy in patients with colorectal cancer in Primorsko-Goranska and Istarska County--a twenty years retrospective study // Coll. Antropol. — 2011. — Vol. 35. — P. 111-114.
3. Efficacy of adjuvant fluorouracil and folinic acid in colon cancer: International Multicentre Pooled Analysis of Colon Cancer Trials (IMPACT) investigators // Lancet. — 1995. — Vol. 345. — P. 939-943.
4. Gray R.G., Quirke P., Handley K. et al. Validation study of a quantitative multigene reverse transcriptase-polymerase chain reaction assay for assessment of recurrence risk in patients with stage II colon cancer // J. Clin. Oncol. — 2011. — Vol. 29. — P. 4611-4619.
5. Karlberg M., Ohrling K., Edler D. et al. Prognostic and predictive value of thymidylate synthase expression in primary colorectal cancer // Anticancer Res. — 2010. — Vol. 30, №2. — P. 645-651.
6. Lassmann S., Hennig M., Rosenberg R. et al. Thymidine phosphorylase, dihydropyrimidine dehydrogenase and thymidylate synthase mRNA expression in primary colorectal tumors-correlation to tumor histopathology and clinical follow-up // Int. J. Colorectal Dis. — 2006. — Vol. 21. — P. 238–247.
7. Lindskog E.B., Wettergren Y., Odin E. et al. Thymidine phosphorylase gene expression in stage III colorectal cancer // Clin. Med. Insights. Oncol. — 2012. — Vol. 6. — P. 347-353.
8. O'Connel M.J., Mailliard J.A., Kahn M.J. et al. Controlled trial of fluorouracil and low-dose leucovorin given for 6 months as postoperative adjuvant therapy for colon cancer // J. Clin. Oncol. — 1997. — Vol. 15. — P. 246-250.
9. Ojima E., Inoue Y., Watanabe H. et al. The optimal schedule for 5-fluorouracil radiosensitization in colon cancer cell lines // Oncol Rep. — 2006. — Vol. 16. — P. 1085-1091.
10. Uchida P.V., Danenberg K.D., Danenberg J.L. Thymidylate synthase, dihydropyrimidine dehydrogenase, ERCC1, and thymidine phosphorylase gene expression in primary and metastatic gastrointestinal adenocarcinoma tissue in patients treated on a phase I trial of Oxaliplatin and capecitabine // BMC Cancer. — 2008. — Vol. 23. — P. 1121-1130.
11. Yu X.Q., Deng C.S., Zhu Y.Q., Cheng F.Z. Effects of expression of thymidine phosphorylase induced by gamma-interferon on regulation of antineoplastic activity of fluorouracil on colonic cancer // Zhonghua Yi. Xue. Za. Zhi. — 2005. — Vol. 85. — P. 568-570.
12. Weiss J.M., Schumacher A.J., Allen G.O. et al. Chemotherapy for Stage II Right-Sided and Left-Sided Colon Cancer: Analysis of SEER-Medicare Data [Электронный ресурс] // Ann. Surg. Oncol. — 2014. Режим доступа: http://www.ncbi.nlm.nih.gov/pubmed/24643898.

G.A.Raskin[1,2], K.M.Pozharissky[1], R.V.Orlova[1,2], S.V.Petrov[3], A.E.Protasova[2]

Immunohistochemical study of enzymes of metabolism of chemotherapeutic medicines in colon adenocarcinoma

[1] Russian Research Center of Radiology and Surgical Technologies
[2] State University, St. Petersburg
[3] State Medical University, Kazan

There was studied material of primary tumors from 140 patients with adenocarcinoma of the colon to determine the expression of thymidylate synthetase (TS), thymidine phosphorylase (TP), dihydropyrimidine dehydrogenase, ERCC-1, beta-tubulin III, topoisomerase-II-alpha, Ki-67. Comparison of the clinical picture and the results of immunohistochemistry were performed to 104 patients with adenocarcinoma of the colon who had undergone chemotherapy by FOLFOX, de Gramont, FOLFIRI schemes. The objective response in the presence of TP expression and absence of TS was 39%, the reverse combination (TS expression and no TP) was 13%. Other markers showed no correlation with the occurrence of disease progression and response rate.

Key words: colon adenocarcinoma, immunohistochemical study