© Коллектив авторов, 2016
УДК 616.65-006;615.47;616-072.7

Вопросы онкологии, 2016. Том 62, № 2

П.И. Крживицкий, С.В. Канаев, С.Н. Новиков, Р.В. Новиков, И.И. Семенов, О.И. Пономарева, Н.Д. Ильин, А.С. Петрова

Применение ОФЭКТ-КТ для визуализации сигнальных лимфатических узлов и путей лимфооттока у больных раком предстательной железы

ФГБУ «НИИ онкологии им. Н.Н. Петрова» Минздрава России, Санкт-Петербург

Изучены возможности использования ОФЭКТ-КТ для визуализации сигнальных лимфатических узлов и путей лимфооттока у 35 больных локализованным раком предстательной железы, РПЖ (cT1-T2 N0 M0). Сигнальные лимфатические узлы визуализированы у 31 (89%) больного. Преимущественно выявлен лимфоотток в наружные (77%) и внутренние подвздошные (58%) лимфатические узлы. Реже определялись висцеральные (29%) лимфатические узлы - парапростатические, паравезикальные и мезоректальные. Установлена высокая информативность ОФЭКТ-КТ при визуализации сигнальных лимфатических узлов, определении их локализации, а также выявлении путей лимфооттока у больных РПЖ.

Ключевые слова: рак предстательной железы, лимфатические узлы, аппарат ОФЭКТ-КТ

Изучение путей лимфотока при раке предстательной железы (РПЖ), кроме общебиологического интереса, обусловлено также необходимостью решения важных задач клинической онкоурологии и радиационной онкологии – стадирования и лечения рака предстательной железы. Своевременное выявление опухолевых изменений в регионарных лимфатических узлах имеет большое значение при определении тактики лечения больных РПЖ, особенно, при выборе комбинированных методов терапии [5,8,9]. Определение уровня поражения тазовых лимфатических узлов и путей лимфотока у больных РПЖ влияет и на выбор топографии лучевых полей [14]. К сожалению, на сегодняшний день такие классические методы лучевой диагностики как КТ и МРТ обладают ограниченной информативностью при выявлении метастатического поражения регионарных лимфоузлов, в силу чего расширенная лимфодиссекция остается «золотым» стандартом их оценки у больных РПЖ. Однако, развитие методов ядерной медицины и появление новых хирургических технологий позволили разработать метод биопсии сигнальных лимфоузлов, который характеризуется меньшей травматичностью и обеспечивает большую точность выявления метастазов за пределами зон стандартной лимфодиссекции [10].

В этой связи представляется чрезвычайно актуальным вопрос о возможности использования нового гибридного метода радионуклидной визуализации сигнальных лимфатических узлов с помощью комбинации однофотонно-эмиссионной и рентгеновской компьютерной томографии (ОФЭКТ-КТ) у больных РПЖ. В представленной работе были изучены возможности использования ОФЭКТ-КТ для установления топографии сигнальных лимфатических узлов и путей лимфооттока у больных РПЖ.

Материалы и методы

В работе проанализированы результаты ОФЭКТ-КТ-визуализации сигнальных лимфатических узлов у 35 больных раком предстательной железы, которые прошли обследование и лечение в НИИ онкологии им. Н.Н. Петрова с 2012 по 2015 гг. Средний возраст пациентов составил 67 лет. Все пациенты имели клиническую стадию заболевания T1-T2c/N0M0 и составляли группы среднего (ПСА 10-20нг/мл, Глиссон 7) и низкого (ПСА <10 нг/мл, Глиссон 6) рисков [4]. Диагноз у всех пациентов был подтвержден с помощью гистологического исследования, проведенного после мультифокальной трансректальной биопсии под контролем УЗИ (TRUS). Визуализацию сигнальных лимфатических узлов и путей лимфотока от предстательной железы проводили больным с локализованным РПЖ, не имеющим МРТ признаков метастатического поражения регионарных лимфатических узлов и распространения процесса за пределы капсулы железы.

Для визуализации сигнальных лимфатических узлов использовали меченный 99mTc коллоидный РФП «Технефит» с размерами частиц до 1000 нм. Под ультразвуковым контролем (TRUS) в 4-6 точках, расположенных в обеих долях предстательной железы, выполняли инъекцию РФП. Суммарная введенная активность составляла 200-300 МБК в объеме 0,2-0,4мл. Радионуклидную визуализацию сигнальных лимфатических узлов проводили на аппарате ОФЭКТ-КТ «Symbia T16» (Siemens). Использовали низкоэнергетический коллиматор высокого разрешения (LEHR). Исследование осуществляли в положении пациента на спине. Сбор информации начинали через 2-4 часа после инъекции 99mTc-Технефита. Верхнюю границу поля сканирования располагали на уровне L2-L3 позвонков, нижнюю – на уровне тазобедренных суставов. На первом этапе проводили двухдетекторную однофотонно-эмиссионную компьютерную томографию (ОФЭКТ) с использованием следующих параметров: матрица 128x128, шаг сканирования - 3 градуса, время экспозиции кадра 19 секунд, угол ротации для каждого детектора 180 градусов.

После завершения ОФЭКТ (не изменяя положения пациента на столе), выполняли спиральную КТ – напряжение трубки 120Кв, сила тока 80-100 mAs, время оборота трубки 0,5 сек, время сканирования 15 секунд, шаг стола 1мм, толщина среза 5мм с реконструкцией по 1,5мм.

Обработку полученных данных осуществляли на рабочей станции «Syngo» (Siemens). Для сцинтиграфических данных применяли итеративный метод реконструкции («iterations» - 8, «subsets» - 16), с обязательной коррекцией ослабления. Наложение «масок» на места инъекции РФП в предстательной железе не производили. КТ-изображения малого таза получали с использованием фильтра B30 и анализировали в мягкотканном окне. Общее время ОФЭКТ-КТ исследования составляло 20-25 минут.

Полученные данные оценивали два специалиста высшей квалификационной категории - рентгенолог и радиолог с опытом работы более 10лет. Устанавливали и анализировали количество визуализированных лимфатических узлов, топографию сигнальных лимфоузлов и лимфоузлов второго порядка согласно общепринятой анатомической классификации [1,11,13]. Схема расположения л/у представлена на рис.1. В качестве сигнальных лимфатических узлов рассматривали все регионарные лимфатические узлы с накоплением РФП: внутренние и наружные подвздошные, висцеральные- парапростатические, паравезикальные, мезоректальные. К лимфоузлам второго и более порядков относили общие подвздошные лимфоузлы, лимфоузлы мыса крестца, парааортальные лимфоузлы. При анализе лимфооттока от предстательной железы выделяли 4 пути: латеральный путь – через запирательные/наружные подвздошные лимфоузлы, внутренний подвздошный – через лимифоузлы, расположенные вдоль висцеральных ветвей внутренней подвздошной артерии к внутренним подвздошным лимфатическим узлам, передний – через паравезикальные лимфоузлы к внутренним подвздошным лимфоузлам, пресакральный – через сакральные лимфоузлы к общим подвздошным лимфоузлам и лимфоузлам мыса крестца. Дополнительно отмечали наличие моно- или билатеральных путей лимфооттока от предстательной железы. Статистическую обработку полученной информации выполняли с помощью пакета стандартных программ «Statistica 6.0».

Результаты и обсуждение

В проведенном исследовании с помощью ОФЭКТ-КТ нам удалось визуализировать сигнальные лимфатических узлы, а также лимфоузлы второго и более порядка у 31 (89%) из 35 обследованных больных. Общее количество обнаруженных лимфатических узлов составило 101. У каждого больного обнаружено, в среднем, по 3 лимфатических узла (максимум 9). Всего у 31 пациента было выявлено 66 групп лимфатических узлов. Распределение выявленных лимфоузлов по группам представлено в табл. 1. В частности, наружные подвздошные лимфоузлы были выявлены у 24 (77%) больных, внутренние подвздошные - у 18 (58%) больных. При этом, в 14 случаях наружные и внутренние подвздошные сигнальные лимфатические узлы визуализировались одновременно (рис. 2). В 10 случаях накопление РФП отмечалось только в наружных подвздошных, в 4х случаях - внутренних подвздошных лимфатических узлах. В целом, накопление РФП отмечено в наружных и/или внутренних подвздошных лимфоузлах у 28 (90%) больных. Висцеральные лимфатические узлы были визуализированы несколько реже - у 9 (29%) пациентов. Среди них у 4 пациентов выявлены только парапростатические лимфоузлы, у двух других – паравезикальные (рис.3). Лимфоток в мезоректальные лимфоузлы обнаружен также у двух больных. Накопление 99mTc-Технефита в паравезикальных и мезоректальных лимфоузлах выявлено у 1 больного. В 6 из 9 случаев висцеральные лимфоузлы были визуализированы совместно с наружными и/или внутренними подвздошными лимфоузлами (рис.4). В оставшихся трех наблюдениях они были единственными лимфатическими узлами, накапливающими РФП, и относились к группе парапростатических лимфоузлов.

Подвздошные лимфоузлы, включая лимфоузел мыса крестца, а также парааортальные лимфоузлы визуализированы у 15 (48%) пациентов (рис. 5 и 6). У 28 больных нам удалось идентифицировать основные пути лимфооттока от предстательной железы. В трех случаях были визуализированы только парапростатические лимфатические узлы без миграции РФП в другие группы лимфоузлов. Основные выявленные пути лимфооттока были представлены латеральным - 24 (77%) и гипогастральным - 18 (58%). Значительно реже были выявлены передний и пресакральный пути - 5 (16%) больных (табл. 2). При этом у 4х больных они определялись совместно с наружными подвздошными лимфоузлами. Лимфооттока в парааортальные и общие подвздошные лимфоузлы без визуализации наружных и/или внутренних подвздошных лимфоузлов выявлено не было. Билатеральный лимфоотток был выявлен у 14 (45%) больных.

Следует отметить, что состояние регионарных лимфатических узлов является важным фактором прогноза и существенно влияет на выбор тактики лечения у больных раком предстательной железы. Так, например, было показано, что удаление метастатических лимфатических узлов размерами до 10 мм приводит к увеличению продолжительности локального контроля почти у 20% больных РПЖ. Вместе с тем, удаление метастатических лимфоузлов размерами более 1см не имеет ощутимой терапевтической ценности [7]. На сегодняшний день, ни одна из методик лучевой диагностики не обеспечивает достоверной оценки состояния тазовых лимфоузлов, особенно при наличии микрометастазов размерами от 0,2 до 2 мм [5,7,8]. Например, чувствительность стандартных КТ и МРТ в диагностике метастатического поражения лимфоузлов, использующих в качестве основного диагностического критерия увеличение размеров более 10 мм, не превышает 40-50% [7]. Низкая информа-

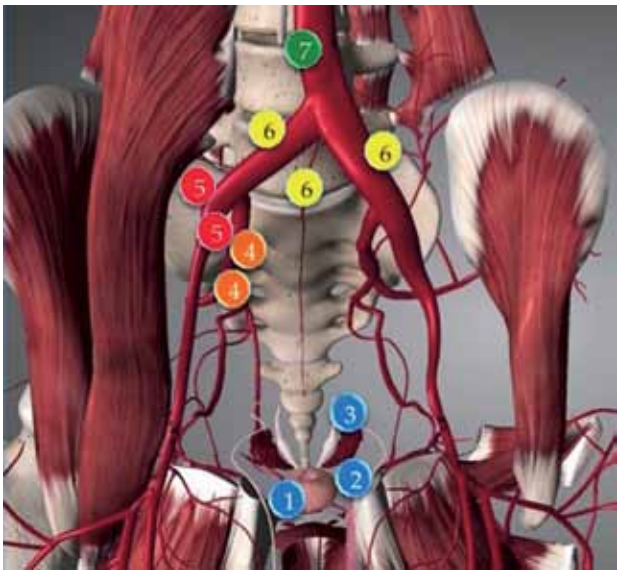

Рис. 1. Схема выявленных регионарных лимфоузлов, а также лимфоузлов второго и более порядка у больных РПЖ.
Цифрами обозначены группы лимфоузлов: 1-парапростатические, 2-паравезикальные, 3-мезоректальные, 4-внутренние подвздошные, 5-наружные подвздошные, 6-общие подвздошные, 7-парааортальные.

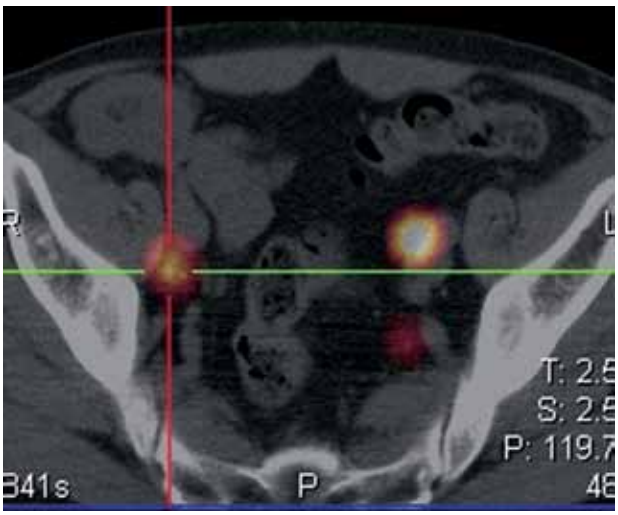

Рис. 2. Фрагмент ОФЭКТ-КТ томограммы больного Б., с меченным 99mTc-коллоидным РФП.
Хорошо видны сигнальные лимфатические узлы: наружные подвздошные с двух сторон, внутренний подвздошный лимфатический узел слева.

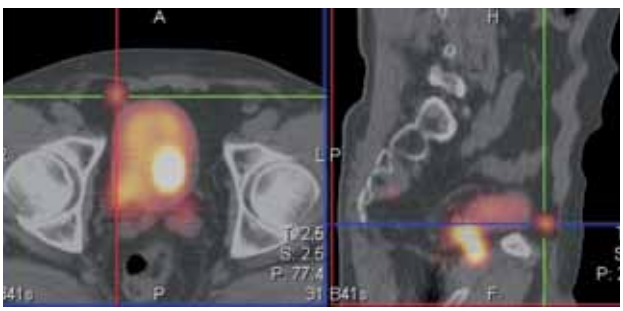

Рис. 3. Фрагмент ОФЭКТ-КТ больного М., с меченным 99mTc-коллоидным РФП.
Хорошо виден сигнальный паравезикальный лимфатический узел, представленный в аксиальной и сагиттальной плоскостях.

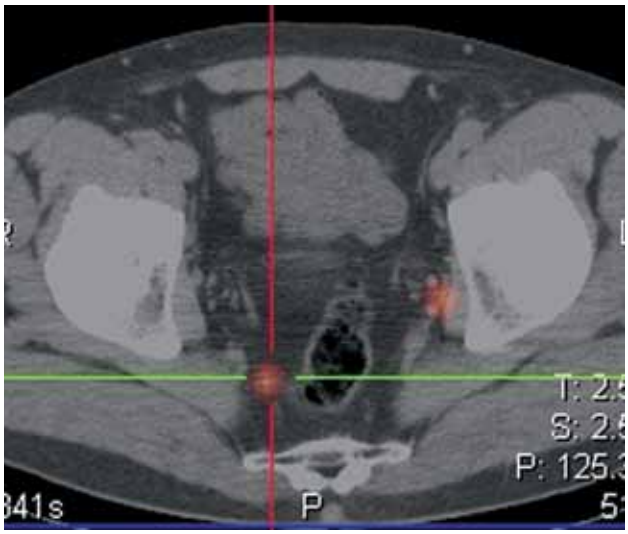

Рис. 4. Фрагмент ОФЭКТ-КТ больного Н., с меченным 99mTc-коллоидным РФП.
Хорошо видны сигнальные лимфатические узлы: внутренний подвздошный слева и мезоректальный лимфоузлы справа.

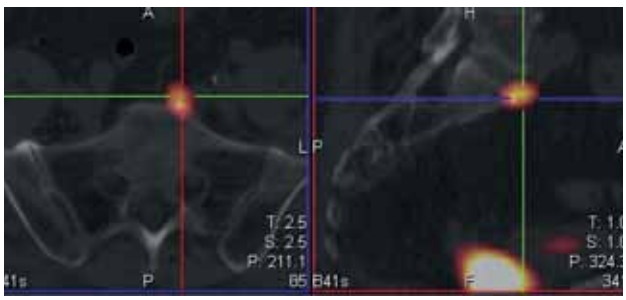

Рис. 5. Фрагмент ОФЭКТ-КТ томограммы больного А. с меченным 99mTc-коллоидным РФП.
Лимфатический узел мыса крестца с накоплением РФП.
Последний указан в аксиальной и сагиттальной плоскостях.

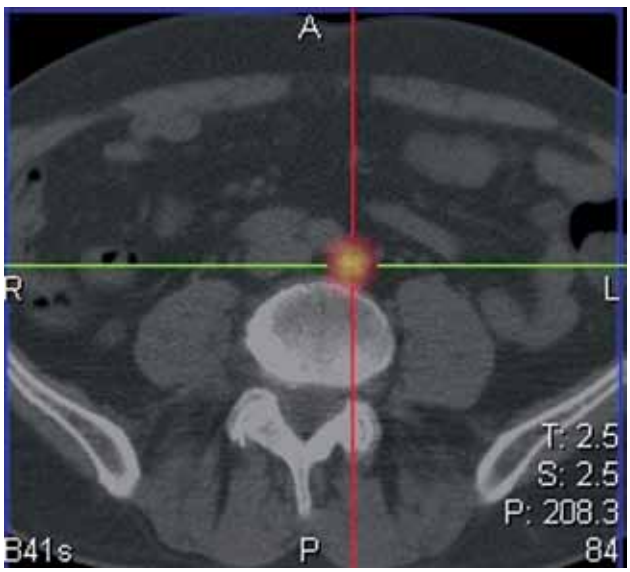

Рис. 6. Фрагмент ОФЭКТ-КТ больного М. с меченным 99mTc-коллоидным РФП.
Хорошо виден парааортальный лимфатический узел с накоплением РФП.

Таблица 1.
Локализация всех выявленных сигнальных лимфатических узлов, а также лимфоузлов второго и третьего порядка у обследованных больных

Группы лимфатических узлов	Количество наблюдений от общего числа выявленных групп лимфатических узлов (n=66)		Количество наблюдений от общего числа больных в % (n=31)
	абс.ч. наблюдений	%	
Наружные подвздошные	24	36,4	77,4
Внутренние подвздошные	18	27,3	58,0
Висцеральные	9	13,6	29,0
Общие подвздошные	12	18,1	38,7
Парааортальные	3	4,5	9,7

Таблица 2.
Выявленные пути лимфоотока, а также их сочетания у больных раком предстательной железы

Пути лимфотока	Количество наблюдений путей лимфооттока
Латеральный	10
Латеральный и внутренний подвздошный	10
Латеральный + внутр. подвздошный + передний	2
Латеральный + внутр. подвздошный + пресакральный	2
Латеральный + внутр. подвздошный + передний + пресакральный	4
Внутренний подвздошный	3
Внутренний подвздошный + передний	1

тивность обусловлена тем, что в 70% случаев размеры пораженных лимфоузлов при РПЖ не превышают 7-8 мм и находятся за пределами диагностических возможностей стандартных методов лучевой диагностики [7]. Таким образом, расширенная лимфодиссекция остается золотым стандартом при оценке состояния регионарных лимфатических узлов у больных РПЖ. Однако, высокая травматичность лимфодиссекции у больных с умеренным риском поражения лимфоузлов не всегда целесообразна. Имеются сообщения о том, что после удаления 1-5 лимфатических узлов, частота осложнений достигает 10%, и возрастает до 24% после иссечения 10-20 лимфоузлов [9].

На сегодняшний день, менее инвазивной и более безопасной альтернативой стандартной и расширенной лимфодиссекции, является биопсия сигнальных лимфатических узлов. Принципиальные достоинства метода при сопоставимой точности заключаются в значительном снижении вероятности осложнений и возможности выявить изменения в лимфатических узлах, расположенных за пределами поля стандартной лимфодиссекции [10,12]. Основным условием высокой информативности и безопасности биопсии сигнальных лимфоузлов является обеспечение высокого процента визуализации лимфатических узлов (более 85%) с одновременным снижением риска ложноотрицательных заключений (менее 5%) [13]. Для эффективного достижения этих целей, наряду с использованием различных коллоидных препаратов, необходимо применение новых технологий поиска сигнальных лимфатических узлов [2,6,15].

Возможности гибридных методов визуализации сигнальных лимфатических узлов (ОФЭКТ-КТ) у больных РПЖ в отечественной литературе практически не освещены. Как известно, поражение регионарных л/у представляет собой многоэтапный процесс, который начинается с возникновения изменений в сигнальном лимфатическом узле, который собирает лимфу напрямую от опухоли. При радионуклидной визуализации сигнальных лимфатических узлов с помощью меченных коллоидных частиц выделяют несколько сцинтиграфических признаков, позволяющих определить истинную «сигнальность» последних: визуализация лимфатической «дорожки», связывающей л/у с опухолью, скорость появления л/у на сцинтиграммах, близость л/у к опухоли и пр. Вместе с тем, у больных РПЖ часть авторов предлагает рассматривать все регионарные лимфатические узлы, накапливающие коллоидные РФП, в качестве сигнальных [6,12].

Принимая во внимание большой диаметр коллоидных частиц, использованных нами при проведении ОФЭКТ-КТ исследования, а также учитывая небольшое количество визуализируемых лимфатических узлов, мы все регионарные лимфатические узлы также рассматривали как сигнальные. Тот факт, что накопление РФП в общих подвздошных и парааортальных лимфоузлах во всех случаях сопровождалось визуализацией наружных и/или внутренних подвздошных лим-

фоузлов позволяет считать их лимфатическими узлами второго и более порядков. В нашем исследовании использование ОФЭКТ-КТ позволило визуализировать сигнальные лимфатические узлы у 89% больных. Можно предположить, что увеличение процента визуализации лимфатических узлов может быть достигнуто с помощью использования наноколлоидных РФП с диаметром частиц 30-200нм, что совпадает с нашим опытом, полученным у больных раком молочной железы [3]. Несомненным преимуществом использования гибридного прибора ОФЭКТ-КТ является точная анатомическая локализация выявленных сигнальных лимфатических узлов. Знание точной топографии сигнальных лимфатических узлов является важным этапом при планировании хирургического этапа биопсии сигнальных лимфоузлов и лучевого лечения. Особое внимание следует также обратить на выявленные у больных пути лимфооттока, которые в 16% случаев не совсем обычны - передний и пресакральный. Эта информация также может иметь существенное значение при планировании послеоперационной лучевой терапии.

Заключение

В результате проведенного исследования можно говорить о том, что использование нового аппарата ОФЭКТ-КТ позволило визуализировать сигнальные лимфатические узлы у 89% обследованных нами больных. Преимуществом использования этой технологии является точная анатомическая локализация сигнальных лимфатических узлов. Точная информация о топографии сигнальных лимфатических узлов и связанных с ними лимфатических узлов второго и более порядков, может существенно повлиять на планирование лечебной тактики у больных раком предстательной железы.

ЛИТЕРАТУРА

1. Борзяк Э.И., Бочаров В.Я., Сапин М.Р. Анатомия человека. В двух томах. Т. 2 / Под ред. М.Р. Сапина. М.: Медицина, 1993. – 560 с.
2. Канаев С.В., Новиков С.Н., Гиршович М.М. и др. Значение методов ядерной медицины для определения тактики лучевого лечения у больных со злокачественными новообразованиями различной локализации // Вопр. онкол. - 2012. - № 2. - С. 189-193.
3. Канаев С.В., Новиков С.Н., Криворотько П.В. и др. Методические вопросы биопсии сигнальных лимфоузлов у больных раком молочной железы // Вопр. онкол. - 2013. - №2. - С. 90-94.
4. Barentsz JO., Richenberg J., Clements R. et. al. ESUR prostate MR guidelines 2012 // Eur Radiol. - 2012. - Vol. 22. - № 3. - P. 746-757.
5. Fortuin AS., Desserno W., Meijer H. et. al. Value of PET/CT and MR Lymphography in Treatment of prostate Cancer Patients With Lymph Node Metastases // Int J Radiation Oncol Biol Phys. - 2012. – Vol. 84. - № 3. - P.712-718.
6. Ganswindt U., Schilling D., Muller et. al. Distribution of prostate sentinel nodes: a spect-derived anatomic atlas // Int J Radiation Oncology Biol.Phys. - 2011. - Vol. 79. - № 5. - P. 1364-1372.
7. Hricak H., Choyke P., Eberhardt et. al. Imaging Prostate Cancer: A Multidisciplinary Perspective // Radiology. - 2007. - Vol. 243. - № 1. - P. 28-53.
8. Krengli M., Ballare A., Cannilo B. et. al. Potential Advantage of studying the lymphatic drainage by sentinel node technique and SPECT-CT image fusion for pelvic irradiathion of prostate cancer // Int J Radiation Oncology Biol. Phys. - 2006. - Vol. 66. - № 4. - P. 1100-1104.
9. Meinhardt W. Sentinel node evaluation in prostate cancer // EAU-EBU Update Series. - Vol. 5. – P. 223-231.
10. Meinhardt W., Olmos RA.V. Laparoscopic sentinel lymph node biopsy for prostate cancer: the relevance of locations outside the extended dissection area // Prostate Cancer. - 2012. - P. 751-753.
11. Mukesh G. Harisinghani. Atlas of Lymph Node Anatomy, Springer Press: New-York, 2013. - P. 89-138.
12. Rousseaue C., Rousseaue T., Bridi B. et. al. Laparoscopic sentinel lymph node (SLN) versus extensive pelvic dissection for clinically localized prostate carcinoma // Eur. J. Nucl. Med. Mol. Imaging. - 2012. - Vol. 39. - № 11. -P. 291-299.
13. Sadeghi R, Tabasi KT, Bazaz SMM. et. al. Sentinel node mapping in the prostate cancer // Nuklearmedizin. - Vol. 50. - P. 107-115.
14. Vees H., Steiner C., Dipasquaale G. et. al. Target Volume definition in high-risk prostate cancer patients using sentinel node SPECT/CT and 18 F-choline PET/CT // Radiation Oncology. - 2012. - Vol. 7. - P. 134-141.
15. Vermeeren L., Muller SH., Meinhardt W. et. al. Optimizing the colloid particle concentration for improved preoperative and intraoperative image-guided detection of sentinel nodes in prostate cancer // Eur J Nucl Med Mol Imaging. - Vol. 37. - P. 1328-1334.

Поступила в редакцию 20.01.2016 г.

P.I.Krzhivitsky, S.V.Kanaev, S.N.Novikov, R.V.Novikov, I.I.Semenov, O.I.Ponomareva, N.D.Iliin, A.S.Petrova

The use of SPECT-CT for visualization of sentinel lymph nodes and lymph drainage pathways in prostate cancer patients

N.N.Petrov Research Institute of Oncology
St. Petersburg

There was studied the use of SPECT-CT for visualization of sentinel lymph nodes and lymph drainage pathways in 35 patients with localized prostate cancer (cT1-T2 N0 M0). Sentinel lymph nodes were imaged in 31 (89%) patients. There were advantageously detected drainage pathways to exterior (77%) and internal iliac (58%) lymph nodes. Visceral (29%) lymph nodes (paraprostatic, paravesical and mesorectal) were less determined. There was established high informative value of SPECT-CT for imaging sentinel lymph nodes, determining their location as well as identification of lymph drainage pathways in patients with prostate cancer.

Key words: prostate cancer, lymph nodes, apparatus SPECT-CT