©Коллектив авторов, 2016
УДК616.006;615.47:617-089

Вопросы онкологии, 2016. Том 62, № 3

А.М. Беляев[1], Г.Г. Прохоров[1,2,4], Г.И. Гафтон[1] , М.И. Гасанов[3], З.А. Раджабова[1] , Д.Г. Прохоров[2], А.Е. Грицаенко[2], А.В. Гурин[1]

Технология малоинвазивной криодеструкции рецидивных опухолей

[1]ФГБУ «НИИ онкологии им.Н.Н. Петрова» Минздрава России,
[2] ООО «Международный Институт криомедицины»,
[3] ООО «МедСпецТруб»,
[4] ФГБУЗ «СПб больница РАН», Санкт-Петербург

В практику онкологии внедрена малоинвазивная технология пункционного доступа для криодеструкции опухолей различной локализации, получены позитивные клинические результаты.

Ключевые слова: онкология, малоинвазивная технология, криохирургия, криотерапия, криогенный аппарат, криозонд

Для современной онкологии важно применение эффективных малоинвазивных технологий, доступных для повседневной практики и не требующих значительных эксплуатационных затрат [1]. Отечественные криохирургические аппараты серийного производства оснащены травматичными криохирургическими инструментами и, поэтому, при высоком уровне хирургической робототехники не имеют широкого применения. Криогенные системы на основе аргона и гелия малотравматичны [4,5], но при высокой стоимости расходных принадлежностей и оборудования, которая не покрывается действующими расценками медицинского страхования, также имеют ограниченное использование.

Современные российские криогенные аппараты на основе жидкого азота более экономичны и к настоящему времени уже имеют достойные технические решения [2,6], позволяющие использовать криозонды с размером обычной инъекционной иглы.

Целью работы явилось внедрение в клиническую практику новой технологии, которая позволяла бы выполнять пункционные малоинвазивные процедуры криодеструкции рецидивных опухолей в сложных клинических ситуациях и имела перспективы широкого применения.

Материалы и методы

Малоинвазивная технология пункционного доступа и криодеструкция опухоли выполнена 88 пациентам с различными формами и стадиями заболевания. У 4 больных имелись рецидивы опухоли после экстирпации прямой кишки, у трех – метастатические поражения плечевого и поясничного сплетений, у остальных – базальноклеточный рак кожи области лица. При лечении больных использовали отечественную медицинскую криотерапевтическую систему (регистрационный номер РЗН 2014/2273), оснащенную многоканальным термоизмерительным комплексом, системой автоматического управления режимами работы, цветным сенсорным дисплеем с автоматической регистрацией параметров. Создание нового оборудования явилось результатом совместной работы инженеров и клиницистов и использование опыта предшественников и прежде всего - академика А.И. Шальникова [3]. При этом были применены новые технические решения в виде малоинвазивного криозонда с вихревым центробежным теплообменником и конусным сепаратором парожидкостного потока хладагента, управляемым контуром шунтирования и системой активного отогрева, защищенные патентами РФ.

В комплект медицинских инструментов системы входят криозонды разных модификаций диаметром 1,5 мм, 3 мм и 5 мм с длиной иглы от 100 до 200 мм и протяженностью криокамеры от 15 до 40 мм, а также инъекционные термопары для контроля температуры в зоне охлаждения. Для введения криозондов в нужную точку тела пациента используются пилотные зонды, трубчатые интродьюсеры для выполнения биопсии, комплекты трепанов для прохождения костных преград. Криозонды имеют острую заточку концевой части, что позволяет проводить их к опухоли под ультразвуковым наведением или компьютерным контролем без использования вспомогательных инструментов.

Для выполнения прецизионной криодеструкции использовали также криозонды диаметром 3,85 мм криохирургической системы “LCS-3000 Candela”.

Результаты и обсуждение

Первоначально новую технологию использовали при паллиативной лечении пациентов с диссеминированными формами заболевания с целью циторедукции, детоксикации и обезболивания. Выполнение процедуры криодеструкции при экзофитных рецидивных опухолях области таза в четырех наблюдениях выполняли прежде всего с целью прекращения повторных кровотечений. При этом оказалось возможным не применять обезболивание, так как зонды вводили в опухоль со стороны ее экзофитного компонента, глубину продвижения криозондов определяли, ориентируясь на результаты предварительной магниторезонансной или компьютерной томографии и зону формирующейся

ледяной сферы не выводили за границы опухоли. Больные легко переносили процедуры в амбулаторном режиме без утяжеления состояния, гемостатический эффект был получен во всех случаях, отмечено существенное снижение болевого синдрома. Через 3-4 месяца пациенты нередко обращались с просьбой повторить процедуру в связи с возобновлением симптоматики. Двум пациентам в течение года было выполнено три курса локальной криотерапии. После отторжения крионекроза со стороны промежности формировался канал оттока некротического и гнойного отделяемого из полостей распада опухоли в глубоких отделах полости таза, что позволяло улучшить санацию и приводило к уменьшению интоксикации, улучшению общего состояния пациентов.

В случаях выраженного болевого синдрома вследствие вовлечения нервных сплетений и при глубоком расположении опухоли паллиативную криодеструкцию трем пациентам выполнили в операционной в условиях общего обезболивания с использованием ультразвукового контроля после предварительного магниторезонансного и компьютерного сканирования с контрастированием. Криодеструкцию проводили в «мягком» режиме: с пороговыми уровнями охлаждения до минус 120^0 С, с однократным промораживанием части опухоли, прилежащей к нервным стволам, без активного отогревания ледяной сферы. Анальгезирующий эффект проявлялся уже в первые сутки после процедуры, при этом чувствительность и активные движения в зоне периферической иннервации сохранялись.

Во всех случаях паллиативной криодеструкции контрольные обследования показывали местный регресс опухоли и формирование в ней аваскулярной зоны некроза (рис.1), что позволило расширить показания к применению малоинвазивной технологии.

Прецизионная криодеструкция с точным наведением криозондов позволяла выполнить полную девитализацию опухолей, если зона поражения имела ясные границы, а процесс введения инструментов был доступен для непрерывного ультразвукового контроля. Так, при рецидивах опухоли в области головы и шеи, когда выполнение радикальной операции представлялось проблематичным или вело к инвалидизации, у ослабленных больных и в их старческом возрасте малоинвазивная технология позволила разрешить сложные клинические ситуации. Контрольные обследования пациентов через год после выполнения криотерапевтической процедуры у 81 пациента по поводу рецидивных форм базальноклеточного рака кожи в области лица на фоне отсутствия повторного рецидива позволили в 77 случаях оценить ближайшие результаты лечения, как позитивные.

В настоящее время технология малоинвазивной пункционной чрескожной криодеструкции с использованием медицинской криотерапевтической системы может быть использована в специализированных онкологических учреждениях после дополнительной специализации врачей на курсах повышения квалификации.

Вывод

Технология малоинвазивной криодеструкции может быть включена в комплексное лечение пациентов с онкологическими заболеваниями.

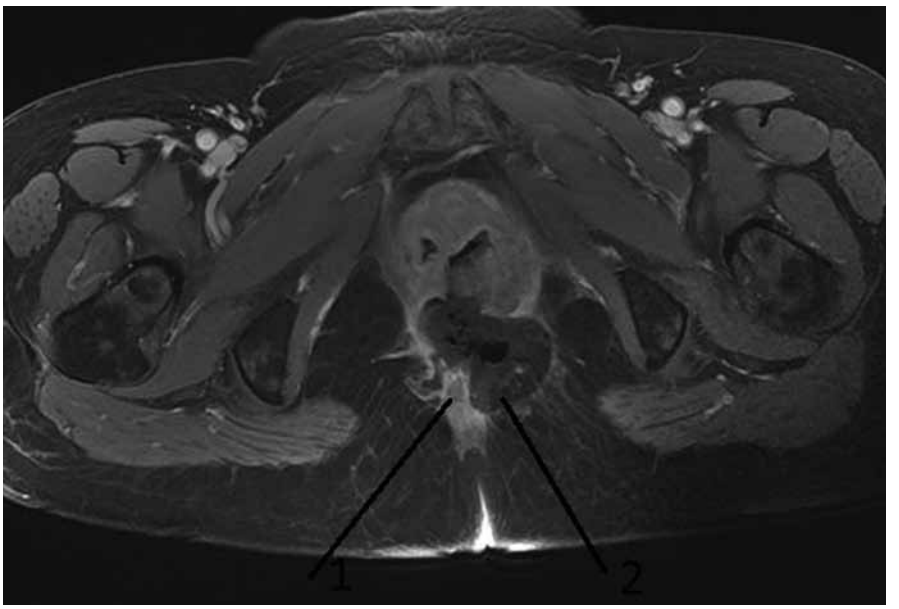

Рис. 1. Контрольная томограмма области таза пациентки через 6 месяцев после паллиативной криодеструкции рецидивной опухоли прямой кишки.
Обозначения: 1 - резидуальная опухоль; 2- аваскулярная зона крионекроза.

ЛИТЕРАТУРА

1. Беляев А.М., Прохоров Г.Г. Криогенные технологии в онкологии // Вопр. онкол. - 2015. - Т. 61, № 3. - С. 317-322.
2. Гасанов М.И., Ларин М.П., Прохоров Г.Г. Вакуумный криотермозонд для лечения злокачественных опухолей // Вакуумная техника и технология. - 2014. – Т. 23, № 1. - С. 21-24.
3. Межов-Деглин Л.П. Приборы для криогенной медицины // А.И.Шальников – ученый и учитель. Сборник работ под ред. Андреева А.Ф. Составитель Межов-Деглин Л.П.- М.: Наука, 2009. - С. 258-301.
4. Hu K. Clinical and technical improvement of CT-guided cryoablation for lung cancer // Modern cryosurgery for cancer. - 2012. – P. 445-458.
5. Korpan N.N. Basics of cryosurgery. - Wien; New-York: Springer, 2001. - 260 p.
6. Prokhorov G. Cryosurgery in Russia // Modern cryosurgery for cancer. – 2012. – P. 55-68.

Поступила в редакцию 22.12. 2015 г.

A.M.Belyaev[1], G.G.Prokhorov[1,2,4], G.I.Gafton[1], M.I.Gasanov[3], Z.A.Radzhabova[1], D.G.Prokhorov[2], A.E.Gritsaenko[2], A.V.Gurin[1]

Technology of minimally invasive cryodestruction of recurrent tumors

[1] N.N.Petrov Research Institute of Oncology
[2] Ltd. International Institute of Cryomedicine
[3] Ltd. MedSpetsTrub
[4] Clinical Hospital of RAS, St. Petersburg

In oncology practice it has been introduced minimally invasive technology of puncture access for cryodestruction of tumors of various sites as well as obtained positive clinical results.

Key words: oncology, minimally invasive technology, cryosurgery, cryotherapy, cryogenic apparatus, cryoprobe