© А.В. Владимирова, В.И. Новик, 2016
УДК 618.19-006;61:57.086
Вопросы онкологии, 2016. Том 62, № 3

А.В. Владимирова, В.И. Новик

Эффективность цитологической диагностики метастазов рака молочной железы в регионарные лимфатические узлы

ФГБУ «НИИ онкологии им. Н.Н.Петрова» Минздрава России, Санкт-Петербург

Представлены результаты дооперационной и интраоперационной цитологической диагностики метастазов рака молочной железы (РМЖ) в регионарные лимфатические узлы у 84 пациентов. У 42 из них исследовался материал тонкоигольной аспирационной биопсии (ТАБ), у 42 – мазки-отпечатки сигнальных лимфатических узлов. Во всех случаях проведены цитогистологические сопоставления. Эффективность цитологического исследования материала ТАБ составила 90,5%. Срочное цитологическое исследование мазков-отпечатков сигнальных лимфатических узлов позволило выявить метастазы у 5 из 10 больных. Применение иммуноцитохимического исследования увеличивает вероятность обнаружения микрометастазов и изолированных кластеров опухолевых клеток.

Ключевые слова: рак молочной железы, метастазы в лимфатические узлы, цитологическая диагностика

Вовлеченность регионарных лимфатических узлов в опухолевый процесс – ключевой элемент в стадировании РМЖ, один из главных прогностических факторов и решающих параметров для выбора тактики лечения пациента [2-5,8-10,12-14]. На протяжении многих лет в стандарты хирургического лечения РМЖ входило обязательное удаление всех групп лимфатических коллекторов. Однако, такая хирургическая тактика была сопряжена с множеством осложнений, влияющих на качество жизни пациента. Современный уровень обследования, в том числе внедрение маммографического скрининга, позволяет выявлять больных РМЖ ранней стадии, без поражения лимфатических узлов. У этой категории пациентов полная подмышечная лимфаденэктомия является избыточной, калечащей процедурой. Это привело к разработке альтернативных методов для определения статуса лимфатических узлов.

Таким методом стала техника биопсии сигнального лимфатического узла. В настоящее время эта процедура приобретает все большее признание, позволяя избежать ненужных лимфаденэктомий у большинства пациентов. Однако, она не лишена недостатков, среди которых основными являются увеличение стоимости лечения и времени оперативного вмешательства, трудности интерпретации гистологического материала по «замороженным срезам», случаи ложно-отрицательных заключений из-за низкого захвата радиоизотопа, особенно при полном замещении лимфоидной ткани опухолевыми клетками, риск осложнений [2-4,8,9,12-14]. Поэтому крайне желательно определить наличие метастазов в аксиллярных лимфатических узлах до оперативного вмешательства [4,8,9,12,14].

Ультразвуковое исследование является одним из самых простых и недорогих методов, поэтому оно наиболее широко используется для этой цели. По результатам многих исследований, в сочетании с тонкоигольной аспирационной биопсией (ТАБ) точность его значительно увеличивается [4,8,9,12]. Сегодня ТАБ под УЗ-навигацией известна как одна из рутинных процедур у больных с подозрением или подтвержденным диагнозом РМЖ [15,16]. ТАБ позволяет получить материал в том числе и для дополнительных методов исследования (жидкостная цитология, иммуноцитохимические исследования), выполнение которых увеличивает вероятность обнаружения метастазов, так как рутинная окраска цитологических препаратов не всегда позволяет определить наличие опухолевых клеток, особенно если речь идет о микрометастазах. Однако, определяющим условием для предотвращения ложно-отрицательного результата является получение адекватного материала, многоточковая пункция лимфатического узла с акцентом на подкапсульную зону, приготовление качественных препаратов и определенный опыт специалиста [1].

В настоящей работе представлены результаты исследования, целью которого было определить эффективность дооперационной и интраоперационной цитологической диагностики метастазов РМЖ в регионарные лимфатические узлы.

Материалы и методы

В работе проведен анализ результатов цитологических исследований лимфатических узлов, выполненных в лаборатории цитологии НИИ онкологии им. Н.Н. Петрова с 2009 г. по 2014 г. В исследование включены пациенты

с гистологически подтвержденным диагнозом РМЖ, которым между проведением ТАБ и операцией не проводилось никакого лечения.

Всего было исследовано 102 лимфатических узла у 84 пациентов. В 42 случаях исследовался материал, полученный при тонкоигольной аспирационной биопсии. Клинический диагноз был сформулирован следующим образом: рак молочной железы (34), первично-множественные злокачественные новообразования (3), лимфома (1), меланома (1), лимфаденит неясного генеза (3). Локализация лимфатических узлов: подмышечные (36), надключичные (4), лимфатические узлы средостения (2). У 42 пациентов исследовались мазки-отпечатки сигнальных лимфатических узлов (всего было исследовано 60 лимфатических узлов). Клинический диагноз у этих пациентов - РМЖ, локализация лимфатических узлов - подмышечная область.

Материал, полученный при ТАБ, окрашивали азур-эозином по Лейшману, мазки-отпечатки сигнальных лимфатических узлов - методом срочной окраски (Leukodif) в течение 1 минуты. Иммуноцитохимические реакции выполняли на обычных мазках с использованием системы визуализации Novolink Polymer Detection System, Leica, и антител к эпителиальному антигену (BerEP-4) и цитокератину (MNF-116) фирмы «Dako».

Результаты и обсуждение

Результаты сопоставления цитологического заключения при ТАБ с данными гистологического исследования операционного материала представлены в табл. 1.

Таблица 1.
Сопоставление цитологического заключения при ТАБ с данными гистологического исследования операционного материала

Цитологическое заключение	Количество наблюдений	Гистологический диагноз	
		Метастаз РМЖ	Метастаза нет
Метастаз РМЖ	34	34	-
Метастаз другой злокачест-венной опухоли	3	3	-
Метастаз отсут-ствует	1	-	1
Неинформативный материал	4	4	-
Всего	42	41	1

У 37 пациенток из 42 цитологически установлено метастатическое поражение лимфатических узлов (рис.1), которое во всех случаях подтверждено при гистологическом исследовании. У трех из них цитологически был установлен диагноз – метастаз злокачественной опухоли, однако гистогенез установлен неверно (меланома, плазмоцитома, папиллярный рак щитовидной железы). В 4 случаях (9,5%) материал ТАБ был неинформативным. Случаи ложно-положительных и ложно-отрицательных заключений отсутствовали. Эффективность цитологического исследования составила 90,5%. Чувствительность (без учета неинформативного материала) составила 100%.

Срочное цитологическое исследование мазков-отпечатков сигнальных лимфатических узлов было произведено у 42 пациенток. У 10 из них при плановом гистологическом исследовании выявлены метастазы, в том числе у двух - микрометастазы (размер менее 2 мм). В этих случаях проводилась дополнительная вырезка материала и исследовались серийно-ступенчатые срезы. Цитологически из этих 10 случаев метастазы удалось обнаружить только в 5 наблюдениях, при срочном гистологическом исследовании – в 6. При ретроспективном пересмотре цитологических препаратов в 5 наблюдениях, в том числе в 2-х с микрометастазами, опухолевые клетки выявить не удалось. Для их поиска было выполнено иммуноцитохимическое исследование с антителами к эпителиальному антигену (Ber-EP4); в 4 случаях окрашивание отсутствовало, в 1 выявлены изолированные окрашенные клетки и единичные комплексы окрашенных клеток. В одном наблюдении в мазке-отпечатке сигнального лимфатического узла удалось обнаружить изолированные клеточные кластеры РМЖ, в то время как ни при срочном, ни при плановом гистологическом исследовании опухолевые клетки не были выявлены. В этом случае также было проведено иммуноцитохимическое исследование с антителами к эпителиальному антигену (BerEP-4) и цитокератину (MNF-116), получено четкое, выраженное окрашивание опухолевых клеток (рис.2).

Сопоставление результатов цитологической диагностики с результатами гистологического исследования позволило оценить эффективность цитологического метода в диагностике метастазов в регионарные лимфатические узлы при РМЖ.

Чувствительность ТАБ с цитологическим исследованием составила 100%. Это значительно более высокий показатель, чем данные, опубликованные в литературе. По результатам других исследований, чувствительность метода составила от 24,7 до 92,5%. Такая значительная разница, скорее всего, обусловлена различным дизайном исследований. В тех из них, куда были включены пациенты и с пальпируемыми, и не пальпируемыми лимфатическими узлами, показатели чувствительности оказались гораздо более низкими (24,7 – 72,6%) [4 – 9,12,14], чем в тех, куда были включены только пациенты с клинически определяемыми метастазами (91,7 – 92,5%) [5,7]. В нашем исследовании в большинстве наблюдений ТАБ выполнялась пациенткам с клинически определяемыми метастазами.

Неинформативный материал получен в 9,5% случаев. Для предотвращения получения неинформативного материала пункция лимфатических узлов должна проводиться опытным хирур-

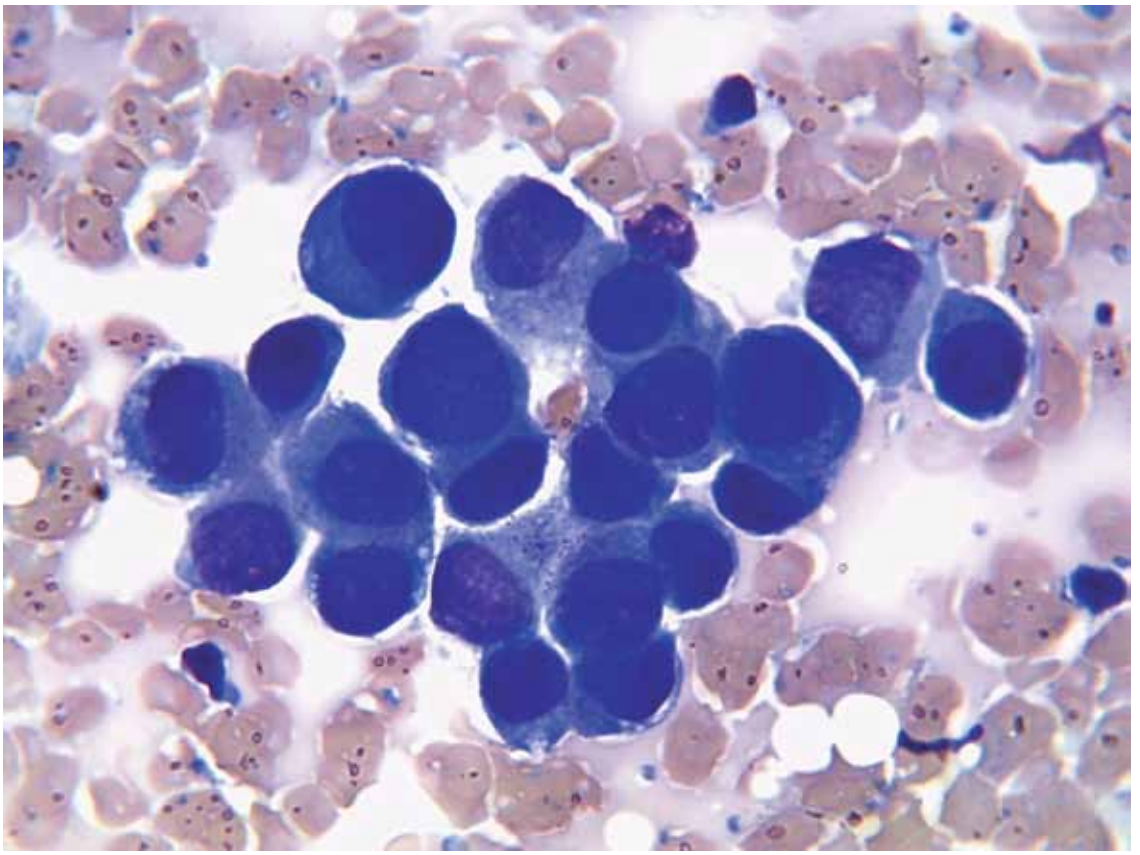

Рис. 1. Комплекс клеток рака в материале ТАБ подмышечного лимфатического узла. Окраска по Лейшману, ув. Объ. 100х.

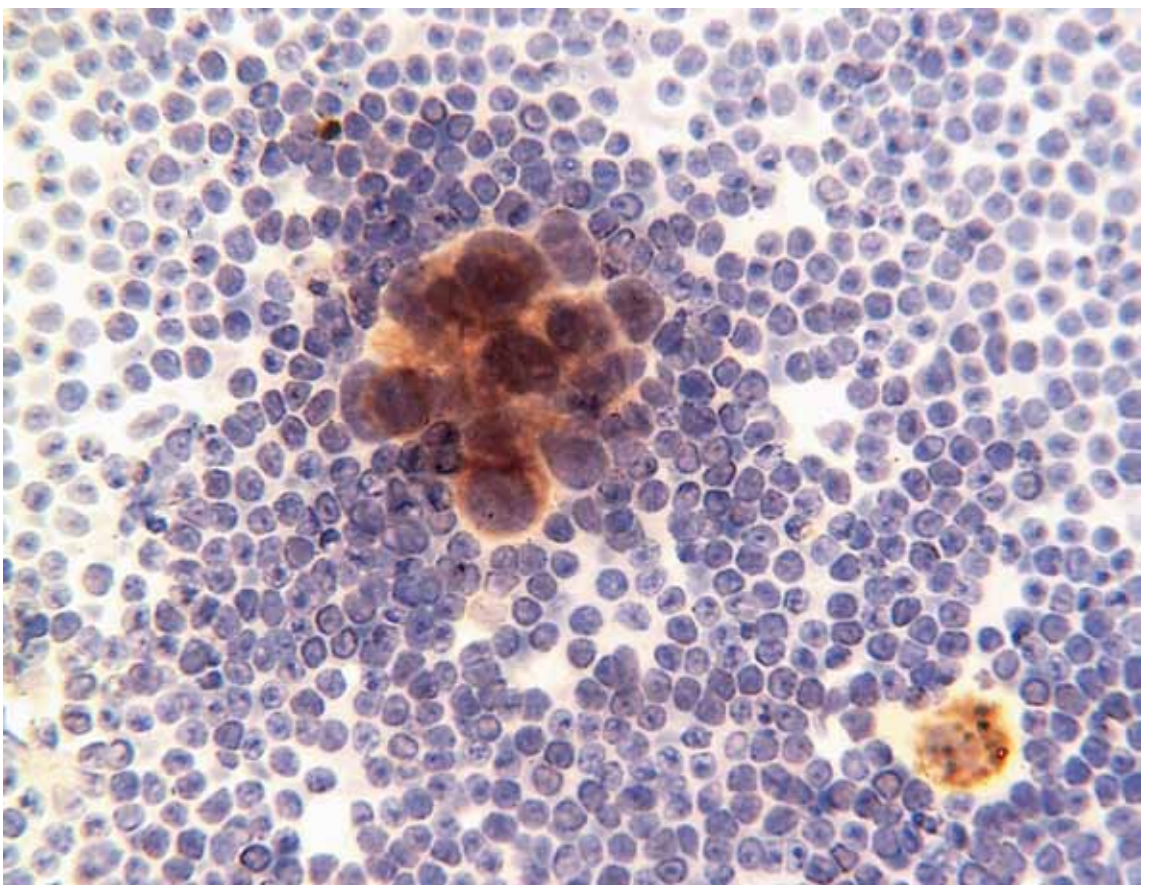

Рис. 2. Небольшой комплекс и изолированная клетка РМЖ в отпечатке сигнального подмышечного лимфатического узла. Иммуноцитохимическая реакция с цитокератином. Ув. Объ. 40х.

гом-онкологом под контролем визуализирующей аппаратуры и при быстрой окраске препарата для оценки качества полученного материала. Это дает возможность в случае необходимости немедленно произвести повторную пункцию и получить достаточное для оценки количество материала.

Проблема ложно-отрицательных заключений при ТАБ - хорошо известный спорный момент в цитологической диагностике, приводящий к снижению чувствительности метода. В проведенном нами исследовании все ложноотрицательные заключения были обусловлены недостатками забора материала (в мазках были обнаружены только эритроциты и фрагменты жировой ткани), и ни одно из них – ошибками интерпретации результатов.

Эффективность интраоперационной диагностики метастазов РМЖ в сигнальные лимфатические узлы составила 5 из 10 при срочном цитологическом исследовании и 6 из 10 при срочном гистологическом исследовании. Ложно-отрицательный результат цитологического исследования в большинстве случаев (в четырёх из пяти) обусловлен тем, что опухолевые клетки присутствовали не во всех участках лимфатического узла и соответственно не попадали в цитологические препараты, так как мазки-отпечатки готовились с одной поверхности разреза лимфатического узла. В одном наблюдении изолированные клеточные кластеры опухолевых клеток были пропущены при рутинном цитологическом исследовании и выявлены ретроспективно при проведении имуноцитохимического исследования. В одном наблюдении цитологически были обнаружены небольшие комплексы опухолевых клеток, проведено иммуноцитохимическое исследование с антителами к эпителиальному антигену (BerEP-4) и мультицитокератину (MNF-116), в обеих реакциях получено четко выраженное окрашивание опухолевых клеток. Данный случай не расценен нами как ложно-позитивный, несмотря на то, что ни при срочном, ни при плановом гистологическом исследовании метастаз не был выявлен. Таким образом, специфичность срочного цитологического исследования отпечатков сигнальных лимфатических узлов составила 100%.

Известные достоинства ТАБ сводятся к тому, что это простой, экономически выгодный, малоинвазивный метод предоперационной диагностики, который может быть с успехом применен для стадирования РМЖ. Специфичность исследования, близкая к 100%, и крайне низкое количество ложно-положительных заключений позволит в случае положительного цитологического ответа избежать выполнения биопсии сигнальных лимфатических узлов и непосредственно приступить к подмышечной лимфаденэктомии. Отрицательный результат ТАБ требует дальнейшей оценки статуса лимфатических узлов посредством биопсии сигнального лимфатического узла. В соответствии с данными литературы и полученными нами результатами, ТАБ под контролем УЗИ при раке молочной железы должна быть включена в стандарт предоперационного обследования больных.

При выполнении биопсии сигнальных лимфатических узлов параллельно с гистологическим исследованием можно выполнять цитологическое исследование мазков-отпечатков. В подавляющем большинстве случаев срочное гистологическое исследование превосходит цитологическое по своим критериям эффективности; тем не менее, в некоторых наблюдениях цитологическое исследование позволяет выявить единичные опухолевые клетки и микрометастазы. Клиническое значение микрометастазов и изолированных клеточных кластеров опухолевых клеток при небольших опухолях (категории T1-T2) в настоящее время остается спорным вопросом, требующим проведения дальнейших исследований.

ЛИТЕРАТУРА

1. Волченко Н.Н., Савостикова М.В. Атлас цитологической и иммуноцитохимической диагностики опухолей. М., 2010. – 236 с.: ил.
2. Семиглазов В.Ф., Петровский С.Г., Канаев С.В. и др. Нужна ли биопсия сигнальных лимфатических узлов у больных раком молочной железы // Мат. VII Российского онкологического конгресса. – М., 2003. – С. 85-90.
3. Семиглазов В.Ф. Хирургическое лечение рака молочной железы (история и современность) // Практ. онкол. – 2002. – Т. 3. – № 1. – С. 21-28.
4. Altomare V., Guerriero G., Carino R. et al. Axillary lymph node echo-guided fine needle aspiration cytology enables breast cancer patients to avoid a sentinel lymph node biopsy. Preliminary experience and a review of the literature // Surg Today. – 2007. – Vol. 37. –Issue 9. - P. 735-739.
5. Ciatto S., Brancato B., Risso G. et al. Accuracy of fine needle aspiration cytology (FNAC) of axillary lymph nodes as a triage test in breast cancer staging // Breast Cancer Res Treat. - 2007. – Vol. 103. – Issue 1. – P. 85-91.
6. Feng Y., Huang R., He Y. et al. Efficacy of physical examination, ultrasound, and ultrasound combined with fine-needle aspiration for axilla staging of primary breast cancer // Breast Cancer Res Treat. - 2015. – Vol. 149. – Issue 3. – P. 761-765.
7. Gilani S., Fathallah L., Al-Khafaji B. Preoperative fine needle aspiration of axillary lymph nodes in breast cancer: clinical utility, diagnostic accuracy and potential pitfalls // Acta Cytol. – 2014. – Vol. 58. – № 3. – P. 248-254.
8. Gurleyik G., Gurleyik E., Aktekin A., Aker F. Preoperative assessment of the axilla by surgeon performed ultrasound and cytology in patient with breast cancer // J Clin Med Res. – 2015. – Vol. 7. – № 6. – P. 440-445.
9. Jankowski C., Hudry D., Vaillant D. et al. Evaluation of axillary involvement by ultrasound-guided lymph node

biopsy: a prospective study // Gynecol Obstet Fertil. - 2015. – Vol. 43. – Issue 6. – P. 431-436.
10. Khout H., Richardson C., Toghyan H., Fasih T. The role of combined assessment in preoperative axillary staging // Ochsner J. – 2013. – Vol. 13. – Issue 4. - P. 489-494.
11. Krishnamurthy S. Current applications and future prospects of fine-needle aspiration biopsy of locoregional lymph nodes in the management of breast cancer // Cancer. – 2009. – Vol. 117. – Issue 6. – P. 451-462.
12. Leenders M., Broeders M., Croese C. et al. Ultrasound and fine needle aspiration cytology of axillary lymph nodes in breast cancer. To do or not to do? // Breast. – 2012. – Vol. 21. – Issue 4. – P. 578-583.
13. Leenders M., Richir M., Broeders M. et al. Axillary staging by ultrasound-guided fine-needle aspiration cytology in breast cancer patients. Still up to date? // Breast J. – 2013. – Vol. 19. – Issue 6. – P. 637-642.
14. Monaco S., Colaizzi A., Kanbour A. et al. The role of axillary lymph node fine needle aspiration in breast cancer staging prior to chemotherapy with histological correlation // Acta Cytologica. – 2012. – Vol. 56. – № 2. - P. 139-145.
15. Sauer T., Suciu V. The role of preoperative axillary lymph node fine needle aspiration in locoregional staging of breast cancer // Ann Pathol. – 2012. – Vol. 32. – № 6. – P. 24. – 28.
16. Sauer T., Karesen R. The value of preoperative ultrasound guided fine-needle aspiration cytology of radiologically suspicious axillary lymph nodes in breast cancer // Cytojournal. – 2014. – Vol. 11. – Issue. 26.

Поступила в редакцию 14.07.2015 г.

A.V.Vladimirova, V.I.Novik

Effectiveness of cytological diagnosis of breast cancer metastases in regional lymph nodes

N.N.Petrov Research Institute of Oncology
St. Petersburg

Results are presented of preoperative and intraoperative cytological diagnosis of breast cancer metastases in regional lymph nodes in 84 patients. Of them in 42 there was studied material of fine-needle aspiration biopsy, in 42 – smears of sentinel lymph nodes. In all cases cytohistological comparisons were carried out. The effectiveness of cytological examination of material of fine-needle aspiration biopsy was 90.5%. Urgent cytology of smears of sentinel lymph nodes allowed revealing metastases in 5 of 10 patients. The use of immunohistochemical examination increases the likelihood of detection of micrometastases and isolated tumor cell clusters.

Key words: breast cancer, metastases in lymph nodes, cytological diagnosis