© П.В. Криворотько, 2013
УДК 611.428-006.6-085.749.19

Вопросы онкологии, 2013. Том 59, № 1

П.В. Криворотько

ДИАГНОСТИЧЕСКАЯ ЗНАЧИМОСТЬ МАММОГРАФИИ И МАММОСЦИНТИГРАФИИ ПРИ МУЛЬТИЦЕНТРИЧНОМ РАКЕ МОЛОЧНОЙ ЖЕЛЕЗЫ

ФГБУ «НИИ онкологии им. Н.Н. Петрова» Минздрава России, Санкт-Петербург

Целью настоящего исследования явился сравнительный анализ точности в диагностике мультицентричного (МЦ) рака молочной железы традиционной маммографии и маммосцинтиграфии с ^{99m}Tc-Технетрилом. Сто тридцать пять женщин (ср. возраст 52 года) с клинически выявленным однофокусным поражением подверглись предоперационной маммографии и маммосцинтиграфии. Данные этих диагностических процедур были сравнены с результатами гистологического исследования. МЦ форма рака молочной железы выявлена у 11 (8%) из 135 больных. Маммография дала положительный результат лишь в одном случае, в то время как при маммосцинтиграфии выявлено 9 из 11 МЦ форм. Чувствительность и специфичность маммографии для выявления многофокусности составили 9,1% и 93,5%, а маммосцинтиграфии — 81,8% и 91,1%, соответственно. С помощью байесовского подхода была высчитана вероятность подтверждения выявления МЦ формы рака молочной железы обоими методами. В итоге, доказана более высокая диагностическая ценность маммосцинтиграфии в выявлении и предоперационной оценке МЦ формы рака молочной железы по сравнению с маммографией; данные маммосцинтиграфии могут привести в некоторых случаях к изменению объема хирургического вмешательства.

Ключевые слова: рак молочной железы, мультицентричный рак, маммография, маммосцинтиграфия.

В эру развития техники органосохраняющих операций при злокачественных процессах на первое место выходит точность первичной диагностики. Необходимо четко представлять размеры, локализацию, характер, распространенность опухолевого образования, чтобы планировать оперативное вмешательство с использованием основных принципов радикализма.

До настоящего времени при диагностике рака молочной железы активно использовался тройной алгоритм обследования: физикальный осмотр, методы инструментальной визуализации тканей молочной железы [маммография (МГ) и УЗИ], аспирационная и трепан-биопсия патологического очага. Этого традиционного комплекса диагностических мероприятий достаточно при унилатеральном однофокусном поражении [7,12]. При мультицентричной (МЦ) же форме рака необходимы дополнительные методы визуализации с целью точной диагностики многофокусности, предупреждения выполнения нерадикальных операций, исключения повторного хирургического иссечения процедивов вследствие необнаруженных очагов заболевания. Маммосцинтиграфия (сцинтиграфия молочных желез, СМЖ) — метод диагностики рака молочной железы, основанный на повышенном накоплении туморотропных радиофармпрепаратов (РФП) в новообразованиях молочной железы при умеренном или невысоком его поглощении в неизмененной ткани молочной железы [11]. Топографическая информация, полученная с использованием гамма-камеры, дает более детальное представление о каждом квадранте молочной железы. Этот метод обладает рядом преимуществ: его информативность не зависит от размеров и плотности ткани молочной железы; отмечается высокая информативность метода при ранней диагностике новообразований молочной железы. Кроме того, неинвазивность, доступность, невысокая стоимость создают благоприятные предпосылки для его рутинного использования [6,7,9].

Целью настоящего исследования явилась оценка диагностической значимости при МЦ раке молочной железы двух методов исследования — традиционной маммографии и маммосцинтиграфии с ^{99m}Tc-технетрилом.

Материалы и методы

С 2007 по 2011 гг. в НИИ онкологии им. Н.Н. Петрова СМЖ выполнена 232 больным с подозрением на наличие рака молочной железы. Первичное обследование больных состояло из физикального осмотра, маммографии, УЗИ молочных желез и морфологической верификации патологического процесса.

МГ проводилась в медиолатеральной и краниокаудальной плоскостях, при необходимости выполнялись снимки в латеромедиальных косых плоскостях. Находки при мам-

мографическом обследовании описывались согласно рекомендациям системы BIRADS (Breast Imaging Reporting and Data System — система интерпретации и протоколирования визуализации молочной железы). Мультицентричность опухоли на МГ устанавливалась при наличии двух и более узловых опухолевых образований различной формы и структуры, расположенных в разных квадрантах молочной железы. Также признаками мультицентричности считалось выявление отдельных дополнительных и сгруппированных скоплений микрокальцинатов злокачественного типа (более 15 микрокальцинатов на 1см^2).

Маммосцинтиграфия проводилась с применением радиофармпрепарата отечественного производства ^{99m}Tc-Технетрил (Диамед, Москва) согласно инструкциям завода-изготовителя. Исследование проводилось через 1-15 мин. после внутривенного введения 370-540 МБк ^{99m}Tc-Технетрил, приготовленного согласно рекомендациям производителей. Применение физиологического раствора до и после введения РФП заметно снижало риск развития экстравазации препарата. При двустороннем поражении инъекция выполнялась в тыльную вену стопы. Сцинтиграфия в планарном режиме проводилась в боковых проекциях в положении пациентки «на животе» с временем экспозиции от 600 до 700 сек на кадр. Кроме того, визуализация новообразований во внутренних квадрантах молочной железы осуществлялось с помощью дополнительных прямых проекций в положении пациентки на спине.

Из массива данных исключены больные с доброкачественными заболеваниями и распространенным раком молочной железы. В настоящее проспективное исследование включены сведения о 135 пациентках в возрасте от 28 до 80 лет (ср. возраст 52 года) с ранними формами рака молочной железы, первым этапом лечения которых было оперативное вмешательство.

Объем оперативного лечения определялся на основании полученных результатов анатомического и функционального обследования. Было выполнено 100 мастэктомий. Остальные больные подверглись различным видам органосохраняющего лечения.

Статистический анализ. Рентгеновские маммограммы и планарные маммосцинтиграммы подвергались тщательному исследованию и описанию рентгенологами и радиологами-диагностами. Для установления чувствительности и специфичности МГ и СМЖ при определении МЦ процесса в качестве метода верификации использовались данные изучения операционного анатомического материала.

Все изображения классифицировались как истинно положительные (случаи совпадения заключений МГ и СМЖ и патологоанатомических заключений о наличии МЦ процесса в удаленной ткани молочной железы), истинно отрицательные (случаи отсутствия мультицентричности по данным исследования анатомического препарата молочной железы и диагностического метода), ложноположительные (случаи установления МЦ характера новообразований по данным исследуемого метода и отсутствие данных за наличие МЦ процесса по результатам патологоанатомического обследования) и ложноотрицательные (случаи отсутствия МЦ рака по данным диагностического метода и установления МЦ формы по гистологическому материалу).

Чувствительность оценивалась как процент положительных заключений о существовании МЦ рака молочной железы, специфичность — как процент отрицательных ответов, точность вычислялась как процент совпадений заключений метода. В дополнение к оценке вероятности заболевания использовались предсказательная ценность положительного результата и предсказательная ценность отрицательного результата. Первый тест определялся как процент лиц с положительными результатами теста, у которых имелась МЦ форма заболевания, второй тест — как процент лиц с отрицательными результатами метода, у которых этой формы заболевания не было.

При сравнении дихотомических переменных были использованы критерий точной вероятности Фишера для малых выборок и парный критерий Стьюдента, различия считались статистически достоверными при значении $P \leq 0,05$. Кроме того, с целью расчета доказательности данных, полученных в проспективном исследовании, был использован байесовский критерий, основанный на применении формулы из двух составляющих: показателя, характеризующего данные опыта, и показателя, характеризующего степень уверенности в истинности гипотезы [1].

Результаты

Из когорты данных о 135 пациентках были исключены сведения о больных с монолатеральным однофокусным поражением, подтвержденным при маммосцинтриграфическом исследовании (табл. 1). Средний возраст оставшихся 22 больных составил 50 лет (от 34 до 65 лет). В большинстве случаев (15 или 68,2%) диагностирована стадия T1, у 6 (27,3%) больных — стадия T2 и лишь в одном случае (4,5%) — стадия T3. При физикальном осмотре у этих больных выявлен монолатеральный однофокусный процесс, средний диаметр солитарной опухоли составил 21,5 мм (от 10 до 45 мм).

У 11 пациенток из 135 (8%) после оперативного лечения гистологически верифицирована МЦ форма рака молочной железы. При МГ истинно положительный результат наличия многофокусности был обнаружен лишь в одном случае (пациентка №17). Изображения на маммосцинтиграммах были ложноотрицательными в 2 (1,5%) случаях (пациентки №38 и №53), ложноположительными у 11 (8,1%) больных. При сопоставлении двух методов диагностики “patient-by-patient” уровень значимости $\varphi^*_{эмп}$ составил 3,863 ($P \leq 0,01$), что указывает на большую информативность радиоизотопного метода при мультицентричности злокачественного процесса.

На рис. 1 представлены изображения молочной железы, полученные у пациентки № 20 при маммографии (А) и маммосцинтиграфии (Б).

При макроскопической оценке наибольший диаметр опухоли у 2-х больных был равен или менее 10 мм, в остальных случаях (9) — более 10 мм (средний размер максимального узла — 19,7 мм при размахе от 8 до 35 мм). Дополнительный фокус опухоли был равен или был менее 10 мм у 6 больных, более 10 мм — у 5 (средний размер меньшего фокуса составил 11 мм при размахе от 5 до 25 мм). Гистологическое заключение во всех случаях было одинаковым — инвазивная протоковая карцинома.

Теоретически идеальный метод диагностики должен точно интерпретировать заболевание (без ложноположительных и ложноотрицатель-

ных результатов). На практике же любой тест имеет свои недостатки. Для описания достоверности теста используются термины чувствительность, специфичность, диагностическая точность. Существуют формулы, позволяющие высчитать эти показатели. В табл. 2 представлены диагностические показатели маммографии и маммосцинтиграфии, полученные при обследовании выборки больных с МЦ раком молочной железы.

Таблица 1.

Характеристика больных с мультицентрическим первичным раком молочной железы

№ пациента	Возраст (годы)	pT	Физикальный осмотр (мм)	Маммография (+/-)	Маммосцинтиграфия (+/-)	Морфологическая верификация
13	55	T1	21	-	+	+
17	34	T1	20	+	+	+
20	46	T1	15	-	+	+
22	60	T1	10	-	+	-
32	48	T1	10	-	+	+
38	54	T1	12	-	-	+
45	53	T2	45	-	+	+
50	48	T2	25	-	+	+
53	38	T1	10	-	-	+
56	36	T1	22	-	+	+
78	60	T1	19	-	+	-
89	48	T1	18	-	+	-
92	61	T2	39	-	+	+
94	44	T1	15	-	+	-
100	58	T2	25	-	+	-
111	61	T1	10	-	+	+
116	30	T1	15	-	+	-
119	59	T3	25	-	+	-
125	54	T2	33	-	+	-
129	49	T2	40	-	+	-
133	45	T1	25	-	+	-
134	65	T1	19	-	+	-

+ — подтверждена мультицентричность процесса; — однофокусный процесс

Таблица 2.

Диагностические показатели (%) маммографии и маммосцинтиграфии с ^{99m}Tc-Технетрилом в выявлении мультицентрического рака молочной железы

Диагностические показатели, %	Маммография	Маммосцинтиграфия	P
Чувствительность	9,1	81,8	<0,05
Специфичность	93,5	91,1	>0,1
Диагностическая точность	86,7	90,4	>0,2
Предсказательная ценность положительного результата	11	45	<0,001
Предсказательная ценность отрицательного результата	93,5	98,4	<0,05

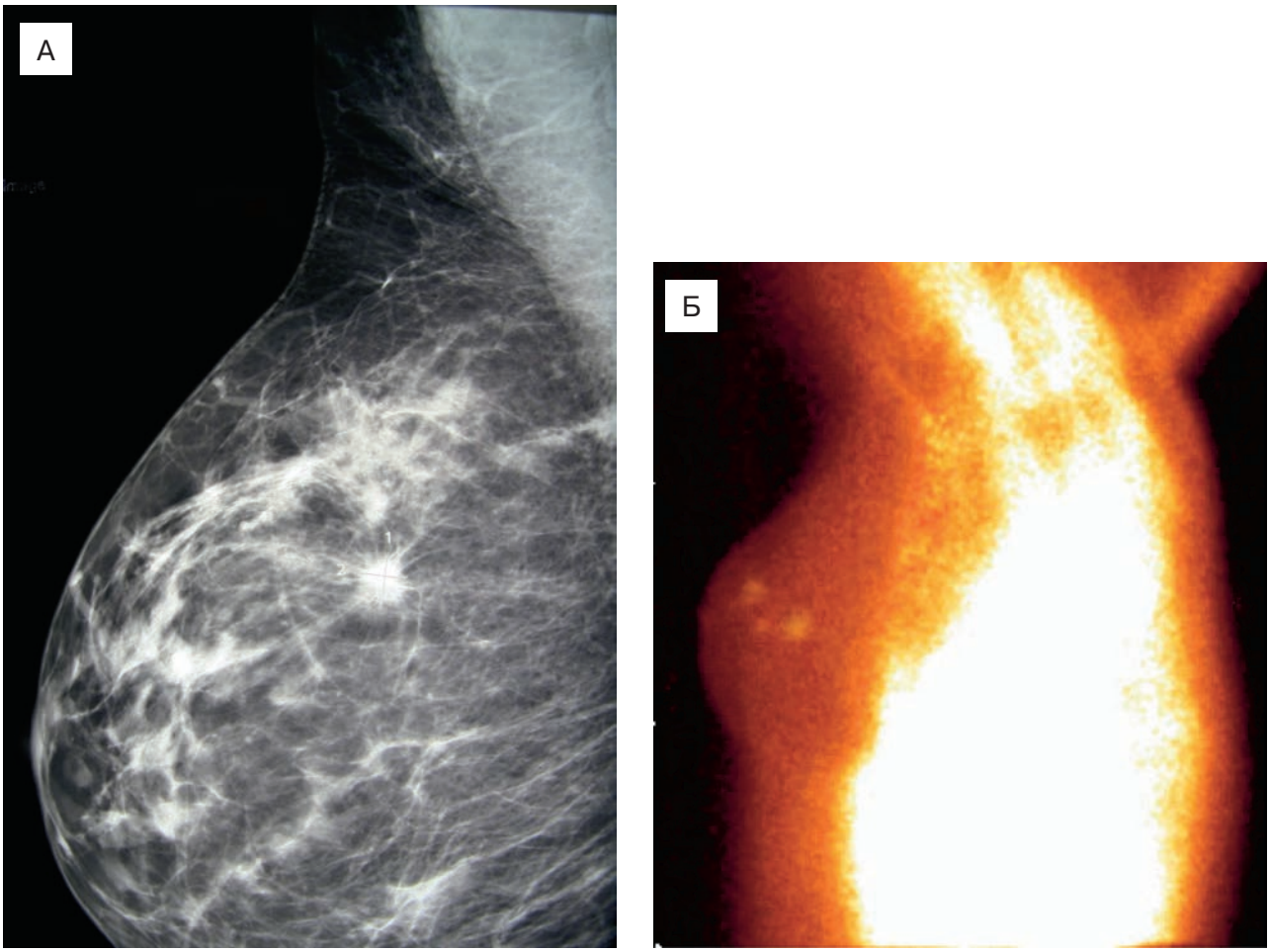

Рис. 1. Маммограмма (А) и маммосцинтиграмма (Б) пациентки №20
А) Фрагмент МГ больной в косой проекции. На фоне жировой инволюции и фиброзно уплотненных протоков в верхнем наружном квадранте правой железы определяется инфильтративный узел с однородной структурой размерами 14х15мм. Других узловых образований и микрокальцинатов злокачественного типа не выявлено. Подмышечные лимфатические узлы не увеличены. Кожа не изменена.
Б) Фрагмент СМЖ той же больной в косой проекции с ^{99m}Тс-Технетрилом. В верхних квадрантах правой железы определяется три очага гиперфиксации РФП размерами от 7 до 15 мм в диаметре. Других очагов патологической гиперфиксации РФП не выявлено. Подмышечные лимфатические узлы и кожа не изменены.

Чувствительность и точность маммосцинтиграфии у данной категории больных оказались выше, что говорит о бóльших возможностях выявления МЦ рака молочной железы при использовании данного метода. Анализ показателей предсказательной ценности положительного и отрицательного результатов также выявил превосходство маммосцинтиграфии над маммографией при оценке вероятности заболевания (табл. 2).

Используя сведения о показателях двух методов диагностики, полученные на нашем проспективном материале, можно говорить о низкой диагностической ценности мамографии в качестве метода определения МЦ рака молочной железы. Напротив, обращает на себя внимание высокая диагностическая ценность СМЖ при выявлении МЦ характера процесса.

Байесовский подход. У 8% пациенток нашей выборки оказались диагностирована МЦ форма рака молочной железы (априорная вероятность). Чувствительность маммографии — 9,1% (табл. 2). Вероятность выявления мультицентричной формы при получении положительной маммографической картины многофокусного поражения вычисляется по формуле:

$$p(t=1) = p(t=1/d=1)p(d=1)+p(t=1/d=0)p(d=0),$$

где t — результат теста, d — наличие мультицентричного рака.

Используя теорему Байеса, находим, что вероятность подтверждения (апостериорная вероятность) выявления МЦ формы рака молочной железы методом маммографии составляет 7%, а методом маммосцинтиграфии — 75%.

Данный статистический анализ еще раз подтверждает превосходство маммосцинтиграфии

над маммографией в выявлении множественности унилатерального рака молочной железы.

Обсуждение

В настоящее время традиционная маммография остается основным диагностическим методом визуализации у больных с диагнозом рак молочной железы, при сопоставлении результатов которого с клинической картиной удается диагностировать локальную форму заболевания и планировать объем оперативного лечения. Однако, использование одного этого метода недостаточно для выявления мультицентричности процесса. Это подтверждается данными R. Holland et al. [5]. В опубликованных ими сведениях у 30-63% пациенток с предоперационным диагнозом единичного очага рака молочной железы (использованы физикальный осмотр и данные маммографии) в секционном материале после мастэктомии обнаружены дополнительные фокусы злокачественной опухоли. Неадекватное первичное обследование пациенток порой приводит к нерадикальному хирургическому вмешательству, что может сказаться на плане дальнейшего лечения и качестве жизни больных, у которых повышается риск развития местного рецидива и увеличивается вероятность отдаленного распространения злокачественного процесса.

Применение УЗИ и магнитно-резонансной томографии молочных желез в дополнение к маммографии увеличивает вероятность детекции множественности процесса. При использовании этих методов в 8-19,5% случаев меняется план лечебной программы [2,3,8]. Однако, данные методы имеют ряд недостатков: относительно высокая стоимость, трудоемкость, недостаточно высокая точность заключений приводят к гипердиагностике и необоснованной биопсии доброкачественных процессов [3].

В настоящем исследовании проведен сравнительный анализ СМЖ, оценивающей функциональные изменения в молочной железе, и МГ как метода визуализации анатомических изменений. Несмотря на широкую доступность маммографии, ее диагностическая ценность в выявлении МЦ рака молочной железы оказалась довольно низкой в сравнении с СМЖ. Чувствительность, специфичность и точность маммографического метода составили 9,1%, 93,5% и 86,7%, а при СМЖ — 81,8%, 91,1% и 90,4%, соответственно.

Наши данные отчасти перекликаются со сведениями A. Spanu et al. [10] и M. Grosso et al. [4], которые также демонстрируют более высокую диагностическую значимость СМЖ для выявления мультицентричных форм рака молочной железы.

С помощью байесовского подхода с интеграцией в формулу Байеса диагностических параметров методов и априорной вероятности была подтверждена правильность суждения о ценности СМЖ. При этом вероятность подтверждения выявления МЦ рака молочной железы методом СМЖ составила 75% при апостериорной вероятности выявления данной формы рака методом МГ 7%. Другими словами, при наличии положительной маммографической картины МЦ рака молочной железы мультицентричность морфологически будет подтверждена в 7% случаев, а при выявлении очаговой множественности на предоперационных маммосцинтиграммах гистологическая верификация подтвердит диагноз у 75% пациенток.

Проспективные исследования, проведенные на большем массиве, не исключено, подтвердят наши данные о ценности изотопного исследования при МЦ поражении. Существенно, что этот метод помогает в выборе объема оперативного лечения. Кроме того, необходимо составление клинико-экономической модели стоимости диагностических методов с целью создания на основе доказательной медицины наиболее оптимальных финансово-эффективных алгоритмов диагностики различных форм заболевания. Возможно, что включение СМЖ в диагностический алгоритм у больных с унилатеральным распространением поможет выявить синхронные и метахронные билатеральные опухоли (особенно это касается больных повышенного риска). Сцинтиграфия молочных желез с туморотропным радиофармпрепаратом ^{99m}Tc-технетрилом — эффективный метод диагностики мультицентричного РМЖ, что подтверждается высоким процентом совпадений патоморфологического и сцинтиграфических заключений.

ЛИТЕРАТУРА

1. Айвазян С.А., Мхитарян В.С. Прикладная статистика в задачах и упражнениях. — М.: 2001. — Юнити. — 270 с.
2. Berg W.A., Gilbreath P.L. Multicentric and multifocal cancer: whole-breast US in preoperative evaluation // Radiology. — 2000. — Vol. 214. — P. 59-66.
3. Berg W.A., Gutierrez L., NessAiver M.S. et al. Diagnostic accuracy of mammography, clinical examination, US, and MR imaging in preoperative assessment of breast cancer // radiology. — 2004. — Vol. 233. — P. 830-849.
4. Grosso M., Chiacchio S., Bianchi F. et al. Comparison between ^{99m}Tc-sestamibi scintimammography and X-ray mammography in the characterization of clusters of microcalcifications: a prospective long-term study // Anticancer Research. — 2009. — Vol. 29. — P. 4251-4258.
5. Holland R., Veling S.H.J., Mravunac M., Hendriks J.H.C.L. Histologic multifocality of Tis, T1-2 breast carcinoma: implications for clinical trials of breast-conserving surgery // Cancer. — 1985. — Vol. 56. — P. 979-990.

6. Massardo T., Alonso O., Llamas-Ollier A. et al. Planar Tc99m-sestamibi scintimammography should be considered cautiously in the axillary evaluation of breast cancer protocol: results of an international multicenter trial // BMC Nuclear Medicine. — 2005. — Vol. 5. — P. 1-7.
7. Mathieu I., Mazy S., Willemart B. et al. Inconclusive triple diagnosis in breast cancer imaging: is there a place foe scintimammography // J. Nucl. Med. — 2005. — Vol. 46. — P. 1574-1581.
8. Moon W.K., Noh d.Y., Im J.G. Multifocal, multicentric, and contralateral breast cancer: bilateral whole-breast US in the preoperative evaluation of patients // Radiology. — 2002. — Vol. 224. — P. 569-576.
9. Schillaci O., Danieli R., Filippi L. et al. Scintimammography with a hybrid SPECT/CT imaging system // Anticancer Research. — 2007. — Vol. 27. — P. 557-562.
10. Spanu A., Chessa F., Batista-Meloni G. et al. Scintimammography with high resolution dedicated breast camera and mammography in multifocal, multicentric and bilateral breast cancer detection: a comparative study // Q.J. Nucl. Med. Mol. Imaging. — 2009. — Vol. 53. — P. 133-143.
11. Spanu A., Chessa F., Sanna D. et al. Scintimammography with a high resolution dedicated breast camera in comparison with SPECT/CT in primary breast cancer detection // Q.J. Nucl. Med. Mol. Imaging. — 2009. — Vol. 53. — P. 271-280.
12. Usmani S., Khan H., Ahmed N. et al. Scintimammography in conjunction with ultrasonography for local breast cancer recurrence in post-mastectomy breast // Br. J. Radiol. — 2010. — Vol. 83. — P. 934-939.

P.V. Krivorotko

DIAGNOSTIC ACCURACY OF MAMMOGRAPHY AND MAMMOSCINTIGRAPHY IN MULTICENTRIC BREAST CANCER

N.N. Petrov Research Institute of Oncology,
St. Petersburg

The aim of the study was to compare accuracy of conventional mammography and mammoscintigraphy with the ^{99m}Tc-Technetril in the detection of multicentric (MC) breast cancer. A total of 135 women (mean age 52 years) with unilateral simple breast lesions at clinical examination underwent preoperative mammography and mammoscintigraphy. Data of diagnostic procedure were compared with histopathologic analysis in all cases. The present of MC breast cancer was proven in 11 of 135 cases (8%). Mammography detected only one of 11 multicentric cases, while mammoscintigraphy — 9 of 11 cases. Mammography showed a 9,1% and 93,5% sensitivity and specificity rates for the detection of multicentric breast cancer, respectively. The overall sensitivity and specificity rates for the detection of the form were 81,8% and 91,1% for mammoscintigraphy, respectively. Confirmation of the distinction between two methods has been attained by Bayesian probability calculation. Mammoscintigraphy proved a more highly sensitive diagnostic method than mammography in the detection and preoperative assessment of MC breast cancer and may contribute to changing surgical management in some cases.

Key words: breast cancer, multicentric breast cancer, mammography, mammoscintigraphy.

Поступила в редакцию 26.12.2012 г.