



© А.А. Кашинцев<sup>1,2</sup>, Н.Ю. Коханенко<sup>1</sup>, К.В. Павелец<sup>1,3</sup>, И.А. Соловьев<sup>3</sup>,  
Д.С. Русанов<sup>1</sup>, О.Г. Вавилова<sup>1</sup>, Ю.В. Радионов<sup>1</sup>, М.С. Диникин<sup>4</sup>, М.Ю. Агапов<sup>4</sup>,  
Ю.В. Пелипас<sup>4</sup>, Ю.А. Гуляев<sup>4</sup>, Т.Ш. Моргошия<sup>1</sup>, Ф.А. Магомедова<sup>1</sup>, Л.А. Соловьева<sup>1</sup>,  
А.А. Надеева<sup>2</sup>, А.В. Боровикова<sup>1,3</sup>, К.В. Лантев<sup>3</sup>, А.В. Лемешев<sup>1</sup>, В.Ю. Пруцкий<sup>2</sup>

## Опыт применения дуоденальной активной аспирационной жидкостной биопсии в практике онкологических учреждений при диагностике новообразований поджелудочной железы

<sup>1</sup>Федеральное государственное бюджетное образовательное учреждение высшего образования «Санкт-Петербургский государственный педиатрический медицинский университет» Министерства здравоохранения Российской Федерации, Санкт-Петербург, Российская Федерация

<sup>2</sup>Общество с ограниченной ответственностью «Пандэкс», резидент «Сколково», Санкт-Петербург, Российская Федерация

<sup>3</sup>Санкт-Петербургское государственное бюджетное учреждение здравоохранения «Городская Мариинская больница», Санкт-Петербург, Российская Федерация

<sup>4</sup>Санкт-Петербургское государственное бюджетное учреждение здравоохранения «Городской клинический онкологический диспансер», Санкт-Петербург, Российская Федерация

© Aleksei A. Kashintcev<sup>1,2</sup>, Nikolay Yu. Kokhanenko<sup>1</sup>, Konstantin V. Pavelets<sup>1</sup>, Ivan A. Soloviev<sup>3</sup>,  
Dmitriy S. Rusanov<sup>1</sup>, Olga G. Vavilova<sup>1</sup>, Yuriy V. Radionov<sup>1</sup>, Mikhail S. Dinikin<sup>4</sup>, Mikhail Yu. Agapov<sup>4</sup>,  
Yury V. Pelipas<sup>4</sup>, Yuriy A. Gulyaev<sup>4</sup>, Temuri Sh. Morgoshiia<sup>1</sup>, Farida A. Magomedova<sup>1</sup>,  
Lyudmila A. Solovyova<sup>1</sup>, Anastasya A. Nadeeva<sup>2</sup>, Anna V. Borovikova<sup>3</sup>, Kirill V. Laptev<sup>3</sup>,  
Alexander V. Lemeshev<sup>1</sup>, Vitaliy Yu. Proutski<sup>2</sup>

## Clinical Application of Active Aspiration Fluid Biopsy for Pancreatic Neoplasia Diagnosis in Oncology Practice

<sup>1</sup>Saint Petersburg State Pediatric Medical University, St. Petersburg, the Russian Federation

<sup>2</sup>Pandx LLC, Skolkovo Resident, St. Petersburg, the Russian Federation

<sup>3</sup>SPb SBIH "Mariinsky hospital", St. Petersburg, the Russian Federation

<sup>4</sup>SPb SBIH "City Clinical Oncology Dispensary", St. Petersburg, the Russian Federation

**Введение.** Дифференциальная диагностика кистозных неоплазий поджелудочной железы (ПЖ) является сложной задачей в связи с особенностями их строения. Панкреатический сок вызывает большой интерес как высокоспецифичная среда, которая содержит как клеточный компонент, так и потенциальные молекулярные маркеры. Представлена новая методика активной дуоденальной аспирационной жидкостной биопсии (ДАБ), позволяющая выполнять забор смеси панкреатического сока с желчью.

**Цель.** Продемонстрировать эффективность оригинальной методики в комбинации со стандартными методами обследования в онкологических учреждениях разного уровня.

**Материалы и методы.** Пациентам после выполнения ряда стандартных методов обследования, которые не смогли окончательно верифицировать заболевания, была проведена ДАБ с последующим цитологическим анализом аспириата и определением уровня раково-эмбрионального антигена (РЭА).

**Результаты.** На примере шести пациентов с различными кистозными неоплазиями ПЖ продемонстрирована возможность нового метода диагностики в комбинации со стандартными процедурами верификации. Полученные в результате применения ДАБ данные уровня РЭА, цитологического исследования позволили установить диагноз и скорректировать тактику лечения.

**Introduction.** Differential diagnosis of pancreatic cystic neoplasms (PCNs) presents a significant clinical challenge due to their structural heterogeneity. Pancreatic juice represents a highly specific biological medium of particular interest, containing both cellular components and potential molecular biomarkers. We present a novel technique — Active Duodenal Aspiration Biopsy (DAB) — enabling collection of pancreatic juice-bile mixtures for diagnostic analysis.

**Aim.** To evaluate the efficacy of this original DAB technique when integrated with standard diagnostic modalities across different levels of oncology care institutions.

**Materials and Methods.** Patients with inconclusive standard diagnostic workups underwent DAB procedures. Aspirates were analyzed cytologically and through carcinoembryonic antigen (CEA) level quantification.

**Results.** In a case series of six patients with various pancreatic cystic neoplasms, DAB demonstrated feasibility and diagnostic utility when combined with conventional verification methods. CEA levels and cytological findings from DAB aspirates enabled precise diagnosis and informed treatment strategy modifications.

**Заключение.** Продемонстрированный опыт показал свою безопасность и эффективность. Он может применяться на разных уровнях оказания онкологической помощи (амбулаторной и/или стационарной), а в перспективе способен улучшить раннюю диагностику рака поджелудочной железы.

**Ключевые слова:** рак поджелудочной железы; киста; острый панкреатит; панкреатический сок

**Для цитирования:** Кашинцев А.А., Коханенко Н.Ю., Павелец К.В., Соловьев И.А., Русанов Д.С., Вавилова О.Г., Радионов Ю.В., Диникин М.С., Агапов М.Ю., Пелипас Ю.В., Гуляев Ю.А., Моргошия Т.Ш., Магомедова Ф.А., Соловьева Л.А., Надеева А.А., Боровикова А.В., Лаптев К.В., Лемешев А.В., Пруцкий В.Ю. Опыт применения дуоденальной активной аспирационной жидкостной биопсии в практике онкологических учреждений при диагностике новообразований поджелудочной железы. *Вопросы онкологии*. 2025; 71(6): 1414-1422.-DOI: 10.37469/0507-3758-2025-71-6-OF-2340

✉ Контакты: Кашинцев Алексей Ариевич, alexey.kashintsev@pandx.ru

**Conclusion.** This preliminary experience indicates DAB is both safe and effective. The technique is applicable across outpatient and inpatient oncology settings and shows potential for improving early pancreatic cancer detection.

**Keywords:** pancreatic cancer; cystic lesion; acute pancreatitis; pancreatic juice

**For Citation:** Aleksei A. Kashintcev, Nikolay Yu. Kokhanenko, Konstantin V. Pavelets, Ivan A. Soloviev, Dmitriy S. Rusanov, Olga G. Vavilova, Yuriy V. Radionov, Mikhail S. Dinikin, Mikhail Yu. Agapov, Yury V. Pelipas, Yuriy A. Gulyaev, Temuri Sh. Morgoshiia, Farida A. Magomedova, Lyudmila A. Solovyova, Anastasya A. Nadeeva, Anna V. Borovikova, Kirill V. Laptev, Alexander V. Lemeshev, Vitaliy Yu. Proutski. Clinical application of active aspiration fluid biopsy for pancreatic neoplasia diagnosis in oncology practice. *Voprosy Onkologii = Problems in Oncology*. 2025; 71(6): 1414-1422.-DOI: 10.37469/0507-3758-2025-71-6-OF-2340

## Введение

Заболеваемость раком поджелудочной железы (РПЖ) ежегодно увеличивается, в среднем, на 1 %, а смертность растет на 0,2–2 % [1]. Изменение тактики лечения данного заболевания имеет положительную тенденцию, при этом пятилетняя выживаемость при РПЖ не превышает уровня 10–12 % [2, 3]. В связи с этим диагностика на ранних стадиях рака поджелудочной железы (ПЖ) и разработка программы скрининга имеют огромное значение. Среди групп риска выделяют пациентов с панкреатитом, особенно с наличием кистозных неоплазий (КН) и внутрипротоковых муцинозных неоплазий (ВПМН) [4]. Считается, что основным методом диагностики этих новообразований ПЖ является эндоскопическая ультрасонография с тонкоигольной биопсией (ЭУС-ТАБ). Тем не менее, сложность процедуры, особенность гистологического строения, анатомические вариации приводят к тому, что уровень чувствительности и специфичности методов верификации имеет значительный разброс и это приводит к тому, что применение подобного подхода практически в половине случаев не дает возможности верно установить диагноз, из-за чего пациенты повторно обследуются, или имеет место расхождение в гистологическом диагнозе после проведенного хирургического лечения [4–6]. Риск осложнений при проведении ЭУС-ТАБ, таких как нагноение кистозного новообразования, кровотечение в его полость, диссеминация опухолевых клеток по пунктированному каналу могут достигать 3 %, что также негативно сказывается на широком применении данного метода [7].

Панкреатический сок многими признан уникальным специфическим материалом, который подходит для всех видов анализа. Выявление в собранном образце атипичных клеток, повы-

шение РЭА более 192 нг/мл, а также наличие дефектов в генах *KRAS*, *GNAS*, *TP53*, *SMAD4*, *CDKN2A* указывают на злокачественность процесса и позволяют выполнить хирургическое лечение на ранней стадии заболевания [5, 8]. При этом способ его получения, объем и качество остаются нерешенной проблемой и непосредственно влияют на результаты получаемых данных. В частности, наиболее важным многие авторы отмечают объем и разведение сока, из-за чего получается низкая концентрация тестируемых маркеров [6, 8, 9].

## Материалы и методы

Разработан метод дуоденальной активной аспирационной жидкостной биопсии (ДАБ), позволяющий осуществлять активный забор смеси панкреатического сока с желчью. Для проведения данной манипуляции была создана система «ДекомСист» (рис. 1), с помощью инновационного зонда которой отключается участок двенадцатиперстной кишки вокруг дуоденальной папиллы с помощью раздуваемых баллонов таким образом, чтобы предотвратить попадание как желудочного, так и тонкокишечного содержимого [10]. В созданное изолированное пространство двенадцатиперстной кишки открывается канал, который подключается к насосу контролируемого отрицательного давления, в результате чего содержимое активно аспирируется и собирается в стерильную емкость. Процесс постановки системы «ДекомСист» осуществляется эндоскопически [11], после чего за счет расправления баллонов зонд фиксируется в луковице двенадцатиперстной кишки и изолирует участок двенадцатиперстной кишки. Один из каналов зонда имеет отверстия выше и ниже баллонов, обеспечивая сообщение — шунтирование, между проксимальными и дистальными

отделами желудочно-кишечного тракта, минуя изолированную область. Этот компонент предотвращает, с одной стороны, застой в желудке, а с другой, время забора материала занимает до трех часов, что позволяет пациенту принимать жидкую пищу. За счет возможности питания также происходит нейрогуморальная стимуляция выработки панкреатического сока, он выделяется в своем физиологическом состоянии, в

отличие от применяемого сейчас секретин-стимулированного способа, при котором он значительно разбавляется эпителиальным бикарбонатным секретом, что негативно сказывается на выявлении диагностических маркеров [9]. После сбора с помощью разработанного метода ДАБ достаточного объема 100–200 мл зонд удаляется, а образцы отправляются на цитологическое и молекулярно-генетическое исследование.

Таблица 1. Общая характеристика пациентов

Пациент	Возраст (лет)	Первичное выявление (МСКТ или МРТ)	ЭУС-ТАБ	ДАБ	Диагноз	Лечебная тактика
В	57	РПЖ	Аденокарцинома поджелудочной железы (клетки аденокарциномы)	Аденокарцинома поджелудочной железы (клетки аденокарциномы в материале ДАБ)	Рак поджелудочной железы	Выполнена ПДР. Гистологически подтверждено
М	52	ВПМН-ГП	ВПМН/МКН (не выявлено клеточной атипичности)	МКН, низкий злокачественный потенциал (атипичных клеток нет, РЭА — 113,35 нг/мл)	МКН низкой степени	Рекомендовано наблюдение. Через три года нет отрицательной динамики
Б	63	РПЖ	ЭУС: ВПМН/РПЖ (биопсия и ТАБ невозможно)	ВПМН, низкий потенциал (атипичных клеток нет, РЭА — 123,94 нг/мл)	ВПМН, тип I	Рекомендовано наблюдение. Контроль через один год без отрицательной динамики
В	60	Кистозное образование головки	ВПМН-ГП (1-е ТАБ — без атипичности; 2-е ТАБ — атипичность высокой степени). Чрезкожная биопсия — атипичных клеток не выявлено	ВПМН, высокая степень дисплазии (атипичных клеток нет, РЭА — 303 нг/мл)	ВПМН-ГП, тип IIIc	ПДР, pTis
П	60	РПЖ	ВПМН/ постнекротическая киста (не выполнена ТАБ)	Постнекротическая киста (РЭА — 52,73 нг/мл)	Постнекротическая инфицированная псевдокиста	Эндоскопическое трансгастральное дренирование кисты
М	75	ВПМН	Множественные ВПМН	ВПМН с высоким потенциалом (> 1000 нг/мл)	ВПМН тип III	Выполнена тотальная панкреатэктомия. Мультифокальная ВПМН с высокой степенью дисплазией. pTis

Примечание: ДАБ — активная дуоденальная аспирационная биопсия, ПДР — панкреатодуоденальная резекция, ВПМН-ГП — внутрипротоковая муцинозная неоплазия главного панкреатического протока.

Table 1. Clinical characteristics of patients

Pt	Age (years)	Initial Imaging (CT, MRI)	EUS FNA	DAB Findings	Final Diagnosis	Management
V	57	PC	Adenocarcinoma cells	Pancreatic adenocarcinoma (cells of pancreatic adenocarcinoma in DAB sample)	PC	Pancreatoduodenectomy. Histological confirmation
M	52	IPMN- MD	IPMN/MCN (no atypical cells)	MCN, low-grade, no atypical cells (CEA 113.35 ng/mL)	Low-grade MCN	Surveillance; no progression at 3 years
B	63	PC	IPMN/PC (FNA not feasible)	IPMN, low-grade, no atypical cells (CEA 123.94 ng/mL)	Type I IPMN	Surveillance; no progression at 1 year
V	60	Cystic head lesion	IPMN MD (Trucut biopsy without atypical cells, 1 <sup>st</sup> FNA: no atypia 2 <sup>nd</sup> FNA: high-grade dysplasia)	IPMN, high-grade with atypical cells (CEA 303 ng/mL)	Type IIIc IPMN-MD	Pancreatoduodenectomy (pTis). Histological confirmation.
P	60	PC	IPMN/post-necrotic cyst (FNA not performed)	Post-necrotic cyst (CEA 52.73 ng/mL)	Postnecrotic infected pseudocyst	Endoscopic transgastric drainage
M	75	IPMN	Multiple IPMN (FNA not performed)	IPMN, high-grade (CEA >1000 ng/mL)	Type III IPMN	Total pancreatectomy (multifocal high-grade dysplasia, pTis)

Note: CT — computed tomography, MRI — Magnetic Resonance Imaging, EUS FNA — Endoscopic Ultrasound Fine-Needle Aspiration, DAB — Active Duodenal Aspiration Biopsy, PC — pancreatic cancer, IPMN-MD — Intraductal papillary mucinous neoplasms main pancreatic duct, MCN — mucinous cystic neoplasm.




Рис. 1. «Декомсист». 1 — канал для расправления баллонов 7 и 5; 2 — основной канал для введения жидкости и пассивного дренирования желудка и тощей кишки; 3 — манипуляционный канал, подключающийся к насосу контролируемого отрицательного давления и обеспечивающий отток из изолированной области; 4 — дистальный конец зонда расположен в начальных отделах тощей кишки; 5, 7 — изолирующие расправляющиеся баллоны, располагающиеся в луковице двенадцатиперстной кишки и рядом со связкой Трейца; 6 — отверстие манипуляционного канала 3, открывающееся между баллонами около большого дуоденального сосочка и обеспечивающее забор биологического материала, 8 — отверстия в основном канале 2, дренирующие желудок для предотвращения застоя в нем

Fig. 1. “Decomsyst” Device Schematic. 1 — Balloon inflation channel (balloons 5, 7); 2 — Main channel for fluid administration and passive gastric/jejunal drainage; 3 — Manipulation channel connected to controlled negative-pressure pump for aspiration from the isolated zone; 4 — Distal catheter tip positioned in the proximal jejunum; 5, 7 — Occlusive balloons isolating the periampullary duodenum; 6 — Manipulation channel orifice between balloons for biological sample collection; 8 — Drainage ports in main channel preventing gastric stasis

В нашей работе мы применяли ДАБ параллельно со стандартными методами и в силу того, что преимуществом метода является его малая травматичность, осуществляли забор биологического материала не только в стационарах, но и в амбулаторном звене. Выявление атипичных клеток при цитологическом исследовании, определение уровня РЭА является наиболее отработанной и принятой методикой, а главное — сбор, подготовку и анализ этих двух параметров легко осуществить в любом медицинском учреждении. В данной статье обобщили и представили шесть случаев, наиболее ярко демонстрирующих преимущества применения дуоденальной аспирационной жидкостной биопсии при диагностике новообразований поджелудочной железы. Первым шагом их выявления было выполнение магнитно-резонансной (МРТ) и/или мультиспиральной компьютерной томографии с контрастированием (МСКТ). Для более точной верификации опухоли применяли ДАБ, а затем для подтверждения диагноза — ЭУС-ТАБ. Данные пациентов обобщены в табл. 1.

## Результаты

**Клинический случай № 1.** Больной В., 57 лет, поступил в стационар в апреле 2023 г. с клиникой острого панкреатита: боли в эпигастриальной области, повышение уровня амилазы до 360 Ед/л. При МСКТ, выполненной с внутривенным усилением, в области головки

поджелудочной железы выявлено новообразование  $2,2 \times 2,5$  см и регионарная лимфаденопатия. Отдаленных метастазов не обнаружено и для исключения прорастания в сосуды, а также цитологической верификации проведена ЭУС-ТАБ. Размеры новообразования соответствовали предыдущим исследованиям, выявлена лимфаденопатия, при этом инвазия в регионарные сосуды была исключена, атипичного клеточного компонента выявлено не было. На следующий день пациенту была установлена система «ДекомСист» и произведен забор 150 мл смеси желчи и панкреатического сока, из которого выделен клеточный компонент, направленный на исследование. В результате цитологического исследования обоих способов биопсии были выявлены клетки и солидные комплексы опухоли, соответствовавшие карциноме. Через две недели больному выполнена радикальная панкреатодуоденэктомия, в результате гистологического исследования выявлена умеренно дифференцированная аденокарцинома.

**Клинический случай № 2.** Пациент М., 52 лет, предъявлял жалобы на боли в животе. При МРТ (июнь 2021 г.) с динамическим контрастированием выявлено кистозное новообразование в теле поджелудочной железы ближе к хвосту размерами  $21 \times 19$  мм с множественными перегородками. При этом невозможно было оценить ее отношение к главному панкреатическому протоку. По сравнению с МРТ от 2018 г., отмечалось увеличение опухоли более чем на 5 мм.

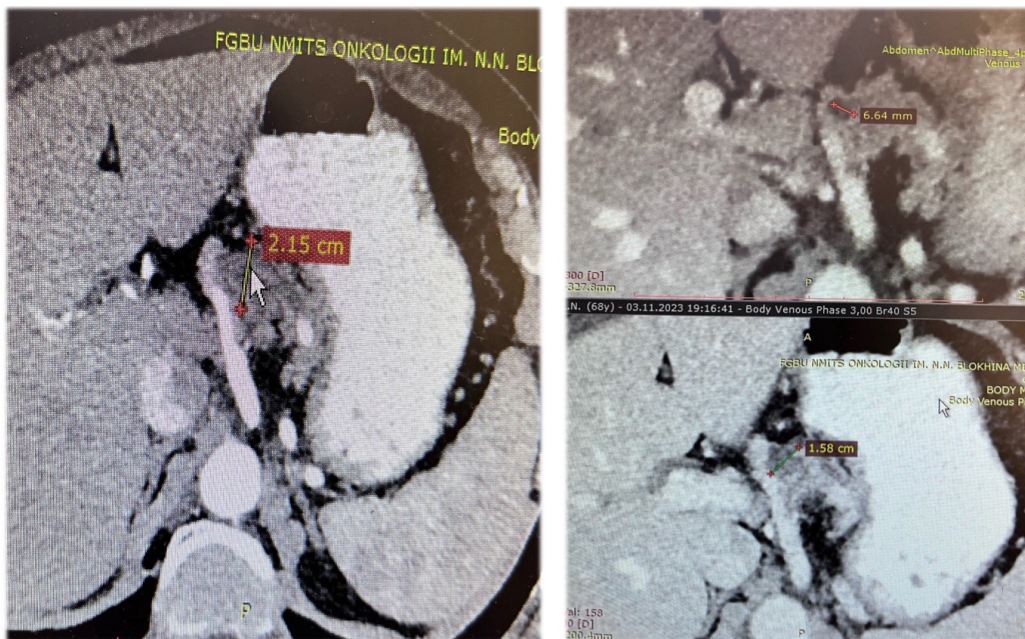


Рис. 2. МСКТ пациента Б. Указаны размеры новообразования с кистозным компонентом, прилежащего к верхней брыжеечной артерии

Fig. 2. Contrast-enhanced CT of patient B. Demonstrates cystic neoplasia dimensions and relationship to superior mesenteric artery

При ЭУС выявлено кистозное новообразование с перифокальным усилением кровоснабжения, наличием множественных перегородок, размерами 24 × 26 мм; образование было связано с главным панкреатическим протоком, лимфатические узлы не были увеличены. Выполнена тонкоигольная биопсия с забором клеточного компонента и анализом РЭА. Результат цитологического исследования: выявлен фрагмент неэпителиальной опухолевой ткани с неопределенным злокачественным потенциалом. Уровень РЭА — 24 нг/мл. В связи с этим решено выполнить жидкостную аспирационную биопсию. Собранный секрет был отправлен на цитологическое исследование, а также анализ РЭА. В результате выявлены эпителиальные клетки с умеренной атипией неустановленного характера, уровень РЭА — 113,35 нг/мл. Так как не получено убедительных данных за наличие злокачественного процесса, пациент оставлен под наблюдение и спустя три года (ноябрь 2024 г.) не обнаружено данных за трансформацию новообразования.

**Клинический случай № 3.** Пациентка Б., 63 лет, в 2018 г. прошла лечение по поводу рака ободочной кишки, в связи с чем была выполнена радикальная операция с несколькими циклами адьювантной химиотерапии. При МСКТ в теле поджелудочной железы в июне 2020 г. было выявлено образование размерами 15 × 16 мм (рис. 2). При плановом обследовании в ноябре 2023 г. установлено, что имеется увеличение образования на 5 мм, и оно достигло 21 × 20 мм. Ввиду топографического расположе-

ния вблизи верхней брыжеечной артерии нельзя было выполнить биопсию под УЗИ-контролем. Выполнена ЭУС, при которой биопсию данного образования выполнить не удалось ввиду риска травматизации сосудов и развития кровотечения. Предыдущий этап обследования пациента занял 3 мес., и было решено назначить ДАБ. В результате анализа полученного образца не выявлено атипичных клеток, а уровень РЭА в панкреатическом соке составил 123,94 нг/мл. Обобщив все полученные данные, онкологическая комиссия сделала заключение о крайне низкой потенциальной злокачественности новообразования, и решено продолжить наблюдение за пациенткой. Через год, после повторного обследования, не было выявлено отрицательной динамики (увеличения размеров опухоли, протока ПЖ, РЭА аспириата — 128 нг/мл, отсутствие лимфаденопатии), принято решение о первом типе внутрипротоковой папиллярной неоплазии, что не требует хирургического лечения, а подлежит наблюдению.

**Клинический случай № 4.** Пациент В., 60 лет, отмечал боли в животе с осени 2023 г., в связи с чем выполнил МСКТ органов брюшной полости (рис. 3). Было выявлено кистозное новообразование в области головки поджелудочной железы. Чрескожная биопсия от ноября 2023 г. не обнаружила атипичных клеток. Рекомендовано выполнить ЭУС-ТАБ. Данная манипуляция была проведена дважды. При этом сонографически выявлено гипоанэхогенное образование 4 × 5 см с гиперэхогенными стенками и солидными включениями в центре, расшире-

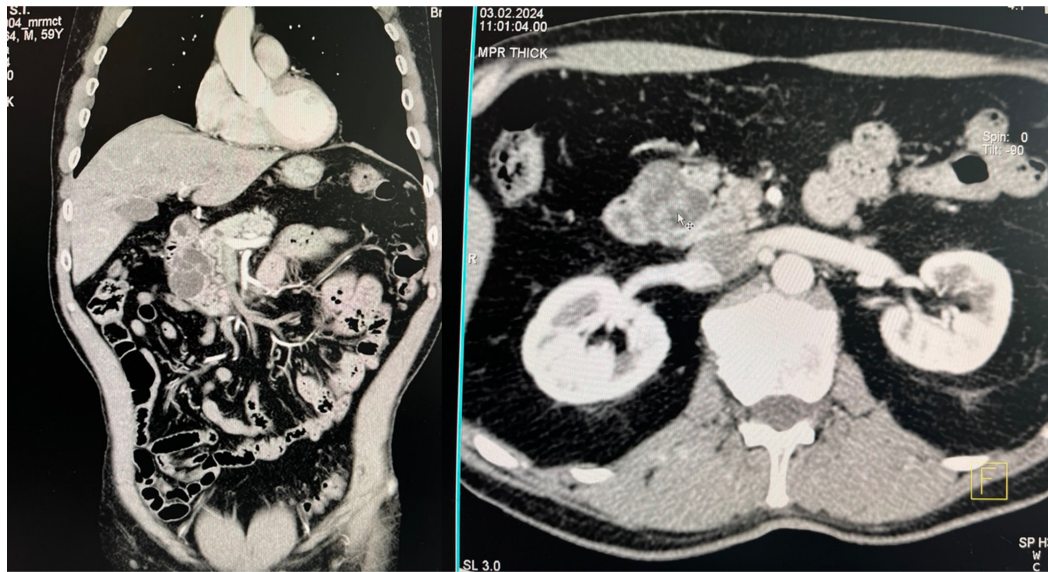


Рис. 3. МСКТ пациента В. Отмечается кистозная трансформация головки поджелудочной железы  
Fig. 3. Contrast-enhanced CT of patient V. Cystic transformation of pancreatic head

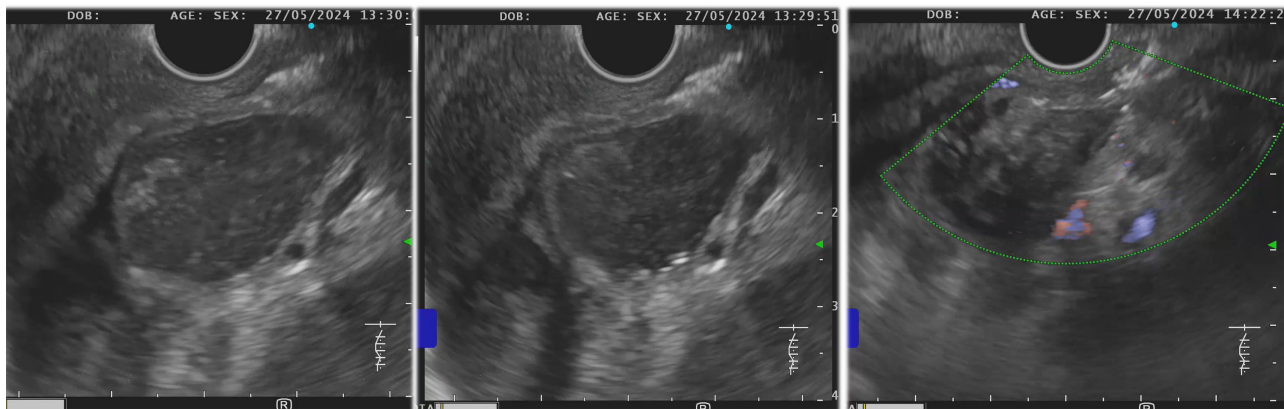

Рис. 4. ЭУС-картина инфицированной постнекротической псевдокисты пациента П.  
Fig. 4. Endoscopic ultrasound of patient P. Infected post-necrotic pseudocyst with intracavitary debris

ние главного панкреатического протока — 4 мм. Цитологическое исследование в первом случае не выявило опухолевые клетки, во втором обнаружены клетки муцинозной неоплазии высокой степени дисплазии. После проведения ДАБ. В результате установлен уровень РЭА — 303 нг/мл, и выявлены клетки с низкой степенью атипии. По совокупности данных (наличие атипичных клеток и РЭА — более 192 нг/мл) принято решение выполнить панкреатодуоденальную резекцию (рис. 3). При гистологическом исследовании удаленного препарата — ВПМН, связанная с главным панкреатическим протоком (III тип) и мультифокальной дисплазией — выявлены локусы низкой и высокой степени (кишечный тип) дифференцировки опухоли, а также очаги инвазивной карциномы.

**Клинический случай № 5.** Пациентка П., 60 лет, в течение 2023 г. испытывала более трех приступов болей в эпигастральной области, обследована, установлен диагноз «хронический

панкреатит», при МСКТ и ПЭТ-КТ заподозрена внутрипротоковая муцинозная неоплазия, а также обнаружен участок в области перешейка поджелудочной железы, подозрительный на рак, рекомендовано выполнить панкреатодуоденальную резекцию. Больному для уточнения диагноза проведена ЭУС в апреле 2024 г., при этом картина напоминала постнекротическую псевдокисту — 3 × 4 см (рис. 4). Так как у пациентки имелась коагулопатия (МНО-3,4), от пункции решено воздержаться в связи с риском кровотечения, и в качестве первого этапа решено выполнить цитологическое исследование и определить уровень РЭА в панкреатическом соке с помощью ДАБ. Уровень РЭА составил 52,73 нг/мл, что говорило о доброкачественном генезе кистозного образования, атипичных клеток не было выявлено. После дополнительной подготовки пациентки и коррекции гипокоагуляции выполнено чрезжелудочное стентирование постнекротической кисты поджелудочной

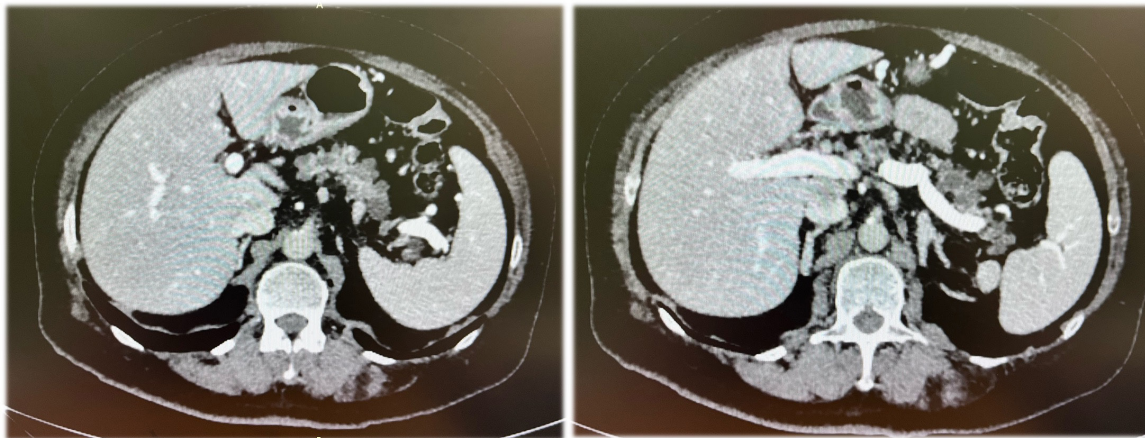


Рис. 5. МСКТ пациента М. Видна тотальная кистозная трансформация поджелудочной железы  
 Fig. 5. Contrast-enhanced CT of patient M. Diffuse cystic transformation throughout pancreas

железы. При этом получены детрит и гнойное содержимое.

**Клинический случай № 6.** Пациент М., 75 лет, при МСКТ и ЭУС в апреле 2024 г. выявлены множественные ВПМН с тотальным поражением поджелудочной железы. Дополнительно была проведена ДАБ в мае 2024 г. При цитологическом исследовании дуоденального содержимого патологического клеточного компонента не выявлено, но РЭА составила более 1000 нг/мл. Учитывая наличие связи с главным панкреатическим протоком (III тип), решено выполнить тотальную панкреатэктомию. В результате установлена многофокусная ВПМН с высокой степенью дисплазии (рис. 5).

### Обсуждение

Дифференциальная диагностика неоплазий поджелудочной железы зачастую представляет собой непростую задачу ввиду анатомического расположения органа. Она проводится в специализированных центрах с наличием специалистов и соответствующего оборудования. Отдельно стоящей проблемой является структура опухолей, содержащих до 80 % объема стромального компонента, что приводит как к ложноположительным, так и ложноотрицательным заключениям [2]. В общей медицинской практике при выявлении кистозного новообразования поджелудочной железы перед доктором стоит проблема, куда направить пациента для верификации диагноза, особенно если размер образования менее 1 см [4, 5]. Целью статьи является показать, что результаты предложенного метода дуоденальной активной аспирационной жидкостной биопсии сопоставимы со стандартными, а в ряде случаев полученные данные дополнили имеющиеся и позволили принять решение о выборе лечебной тактики. Отдельно стоит указать, что в некоторых случаях ДАБ проводили не в стациона-

ре, а амбулаторно. Минимальная инвазивность делает этот метод привлекательным и легко реализуемым на практике. Панкреатический сок представляет огромный диагностический интерес, проблемой остается способ его получения. Предложенный подход позволяет получать его в любом количестве и использовать для различных типов анализа.

### Заключение

Проводимое нами исследование показывает, что кистозные неоплазии поджелудочной железы представляют собой гетерогенную группу заболеваний. Современные методы верификации сложны и результаты зачастую неубедительны. Метод дуоденальной аспирационной жидкостной биопсии показал свою безопасность, а его проведение возможно как в условиях амбулаторной, так и стационарной помощи. Потенциально этот метод позволяет применять различные маркеры для верификации; мы использовали наиболее известные, анализ которых можно легко выполнить в любом медицинском учреждении. Так как хирургическое лечение неоплазий поджелудочной железы ассоциируется с высокой частотой осложнений, перед его выполнением хирурги отмечают высокую значимость всех возможных данных, которые можно получить малоинвазивно.

#### Конфликт интересов

Авторы заявляют об отсутствии конфликта интересов.

#### Conflict of interest

Authors declare no conflict of interest.

#### Соблюдение прав пациентов и правил биоэтики

Все пациенты, включенные в исследование, получали лечение в рамках рутинной практики после подписания информированного согласия на лечение. Персональные данные пациентов не использовались при проведении исследования.

*Compliance with patient rights and principles of bioethics*  
All included patients received therapy in routine clinical practice after obtaining of informed consent for the therapy. Personal patient's data were not used in the study.

#### Финансирование

Исследование не имело спонсорской поддержки.  
Funding  
The work was performed without external funding.

#### Участие авторов

Соловьев И.А., Павелец К.В., Диникин М.С., Агапов М.Ю., Пелипась Ю.В., Гуляев Ю.А., Моргошия Т.Ш. — выполнение диагностических процедур, оперативных вмешательств.

Кашинцев А.А., Соловьева Л.А., Магомедова Ф.А., Вавилова О.Г., Боровикова А.В. — разработка дизайна исследования; обзор публикаций по теме статьи, коррекция рукописи.

Моргошия Т.Ш., Надеева А.А., Пруцкий В.Ю., Соловьева Л.А., Радионов Ю.В., Лаптев К.В., Лемешев А.В. — получение данных для анализа, анализ полученных данных, написание текста рукописи.

Все авторы одобрили финальную версию статьи перед публикацией, выразили согласие нести ответственность за все аспекты работы, подразумевающую надлежащее изучение и решение вопросов, связанных с точностью или добросовестностью любой части работы.

#### Authors' contributions

Soloviev I.A., Pavelets K.V., Dinikin M.S., Agapov M.Yu., Pelipas Yu.V., Gulyaev Yu.A., Morgoshiia T.S.: Diagnostic procedures, surgical interventions.

Kashintcev A.A., Solovyova L.A., Magomedova F.A., Vavilova O. G., Borovikova A.V.: Study design, literature review, manuscript revision.

Morgoshiya T.S., Nadeeva A.A., Prutsky V.Y., Solovyova L.A., Radionov Yu.V., Laptev K.V., Lemeshev A.V.: Data acquisition, data analysis, manuscript drafting.

All authors approved the final version of the article prior to publication and agreed to assume responsibility for all aspects of the work, including the proper review and resolution of any issues related to its accuracy or integrity.

## ЛИТЕРАТУРА / REFERENCES

- Cho J., Petrov M.S. Pancreatitis, pancreatic cancer, and their metabolic sequelae: Projected burden to 2050. *Clinical and Translational Gastroenterology*. 2020; 11(11): e00251.-DOI: <https://doi.org/10.14309/ctg.0000000000000251>.
- Cronin K.A., Scott S., Firth A.U., et al. Annual report to the nation on the status of cancer, part 1: National cancer statistics. *Cancer*. 2022; 128(24): 4251-4284.-DOI: <https://doi.org/10.1002/cncr.34479>.
- NCCN guidelines ver.1.2024. Pancreatic adenocarcinoma.-URL: [https://www.nccn.org/professionals/physician\\_gls/pdf/pancreatic.pdf](https://www.nccn.org/professionals/physician_gls/pdf/pancreatic.pdf).
- Goggins M., Overbeek K.A., Brand R., et al. Management of patients with increased risk for familial pancreatic cancer: updated recommendations from the International Cancer of the Pancreas Screening (CAPS) Consortium. *Gut*. 2020; 69(1): 7-17.-DOI: <https://doi.org/10.1136/gutjnl-2019-319352>.
- Ohtsuka T., Fernandez-Del Castillo C., Furukawa T., et al. International evidence-based Kyoto guidelines for the management of intraductal papillary mucinous neoplasm of the pancreas. *Pancreatology*. 2024; 24(2): 255-270.-DOI: <https://doi.org/10.1016/j.pan.2023.12.009>.
- Zerboni G., Signoretti M., Crippa S., et al. Systematic review and meta-analysis: Prevalence of incidentally detected pancreatic cystic lesions in asymptomatic individuals. *Pancreatology*. 2019; 19(1): 2-9.-DOI: <https://doi.org/10.1016/j.pan.2018.11.014>.
- Terasawa H., Matsumoto K., Tanaka T., et al. Cysts or necrotic components in pancreatic ductal adenocarcinoma is associated with the risk of EUS-FNA/B complications including needle tract seeding. *Pancreatology*. 2023; 23(8): 988-995.-DOI: <https://doi.org/10.1016/j.pan.2023.10.018>.
- Levink I.J.M., Visser I.J., Koopmann B.D.M., et al. Protein biomarkers in pancreatic juice and serum for identification of pancreatic cancer. *Gastrointest Endosc*. 2022; 96(5): 801-813.e2.-DOI: <https://doi.org/10.1016/j.gie.2022.04.1342>.
- Sadakari Y., Kanda M., Maitani K., et al. Mutant KRAS and GNAS DNA concentrations in secretin-stimulated pancreatic fluid collected from the pancreatic duct and the duodenal lumen. *Clin Transl Gastroenterol*. 2014; 5: e62.-DOI: <https://doi.org/10.1158/1078-0432.CCR-17-2463>.
- Kashintsev A.A. inventor; PANDX LTD., assignee. Catheter and method for isolating a region in a hollow organ of a mammal, and system based on the catheter, and use of the catheter. Patent WO2021137739. 2021; Oct 28.-URL: [https://patentscope.wipo.int/search/en/detail.jsf?docId=WO2021137739&\\_cid=P10-LRRSSJ-50103-1](https://patentscope.wipo.int/search/en/detail.jsf?docId=WO2021137739&_cid=P10-LRRSSJ-50103-1).
- Зайтова Я.О., Кашинцев А.А., Коханенко Н.Ю., et al. Энтеральное питание в лечении острого панкреатита. Медицина: теория и практика. 2023; 8(4): 97-107.-DOI: <https://doi.org/10.56871/MTP.2023.41.16.013>. [Zaitov Ya.O., Kashintsev A.A., Kokhanenko N.Yu., et al. Enteral feeding in treatment of acute pancreatitis. *Medicine: theory and practice*. 2023; 8(4): 97-107.-DOI: <https://doi.org/10.56871/MTP.2023.41.16.013> (In Rus)].

Поступила в редакцию / Received / 01.04.2025  
Прошла рецензирование / Reviewed / 09.04.2025  
Принята к печати / Accepted for publication / 19.06.2025

## Сведения об авторах / Authors information / ORCID

Алексей Ариевич Кашинцев / Aleksei A. Kashintcev / ORCID ID: <https://orcid.org/0000-0002-3708-1129>; eLibrary SPIN: 2585-1162; Researcher ID (WOS): AAZ-4123-2021; Author ID (Scopus): 56352374500.

Николай Юрьевич Коханенко / Nikolay Yu. Kokhanenko / ORCID ID: <https://orcid.org/0000-0002-8214-5312>; eLibrary SPIN: 5383-3214; Researcher ID (WOS): A-9031-2014; Author ID (Scopus): 42661448700.

Константин Вадимович Павелец / Konstantin V. Pavelets / ORCID ID: <https://orcid.org/0000-0002-1921-8427>; eLibrary SPIN: 402534; Researcher ID (WOS): HPE-6537-2023; Author ID (Scopus): 6506476558.

Иван Анатольевич Соловьев / Ivan A. Soloviev / ORCID ID: <https://orcid.org/0000-0001-9646-9775>; eLibrary SPIN: 6703-4852; Researcher ID (WOS): O-5941-2017; Author ID (Scopus): 57190217419.



Дмитрий Сергеевич Русанов / Dmitriy S. Rusanov / ORCID ID: <https://orcid.org/0000-0001-9101-7673>; eLibrary SPIN: 1193-4108; Researcher ID (WOS): GVV-6362-2022; Author ID (Scopus): 57199159392.

Юрий Васильевич Пелипась / Yury V. Pelipas / ORCID ID: <https://orcid.org/0000-0003-3647-0445>; eLibrary SPIN: 3549-5476; Researcher ID (WOS): HDN-9156-2022; Author ID (Scopus): 55907546800.

Михаил Сергеевич Диникин / Mikhail S. Dinikin / ORCID ID: <https://orcid.org/0000-0003-0272-4240>; eLibrary SPIN: 1371-1548; Researcher ID (WOS): JJF-8869-2023; Author ID (Scopus): 51161103900.

Михаил Юрьевич Агапов / Mikhail Yu. Agapov / ORCID ID: <https://orcid.org/0000-0002-6322-6782>; eLibrary SPIN: 9360-2486; Researcher ID (WOS): ABN-8737-2022; Author ID (Scopus): 56563922600.

Юрий Алексеевич Гуляев / Yuriy A. Gulyaev / ORCID ID: <https://orcid.org/0000-0002-8053-3952>; eLibrary SPIN: 7033-0629; Researcher ID (WOS): HPE-6841-2023; Author ID (Scopus): 7102364193.

Ольга Григорьевна Вавилова / Olga G. Vavilova / ORCID ID: <https://orcid.org/0000-0002-4298-8171>; eLibrary SPIN: 2620-7115; Researcher ID (WOS): H-2074-2015; Author ID (Scopus): 37001441600.

Юрий Васильевич Радионов / Yuri V. Radionov / ORCID ID: <https://orcid.org/0000-0003-3556-4247>; eLibrary SPIN: 1532-8871; Researcher ID (WOS): AAV-3875-2020; Author ID (Scopus): 56352567400.

Темури Шакроевич Моргошия / Temuri Sh. Morgoshiia / ORCID ID: <http://orcid.org/0000-0003-3838-177X>; eLibrary SPIN: 5560-2570; Researcher ID (WOS): ACM-4211-2022; Author ID (Scopus): 57202005502.

Фарида Абдурахмановна Магомедова / Farida A. Magomedova / ORCID ID: <https://orcid.org/0009-0004-8514-3859>; eLibrary SPIN: 3216-3619; Author ID (Scopus): 57217624428.

Людмила Александровна Соловьева / Lyudmila A. Solovyova / ORCID ID: <https://orcid.org/0000-0002-7435-8326>; SPIN: 3851-3715; eLibrary SPIN: 3216-3619; Researcher ID (WOS): E-6675-2014; Author ID (Scopus): 57216509402.

Анастасия Андреевна Надеева / Anastsya A. Nadeeva / ORCID ID: <https://orcid.org/0000-0003-0872-9157>; eLibrary SPIN: 3816-3617; Researcher ID (WOS): LZI-2019-2025; Author ID (Scopus): 59391178700.

Анна Вячеславовна Боровикова / Anna V. Borovikova / ORCID ID: <https://orcid.org/0009-0001-1706-2676>; eLibrary SPIN: 2959-1232; Researcher ID (WOS): IDOEP-0866-2025; Author ID (Scopus): 57189374258.

Кирилл Владимирович Лаптев / Kirill V. Laptev / ORCID ID: <https://orcid.org/0009-0001-2225-5894>; eLibrary SPIN: 598809; Researcher ID (WOS): I-8159-2016; Author ID (Scopus): 7006160613.

Александр Васильевич Лемешев / Alexander V. Lemeshev / ORCID ID: <https://orcid.org/0009-0003-5567-3851>; eLibrary SPIN: 7635-4548; Author ID (Scopus): 6506457693.

Виталий Юрьевич Пруцкий / Vitali Yu. Proutski / ORCID ID: <https://orcid.org/0000-0002-2432-8698>; eLibrary SPIN: 168494; Author ID (Scopus): 6603244592.

