Вопросы онкологии, 2026. Том 72, № 5
УДК 616.71-006.3.04
DOI 10.37469/0507-3758-2026-72-5-2815

© *С.В. Медведев, Е.В. Хмелевский, М.К. Мнацаканян, Е.Д. Маслов, С.А. Лапина*

Адаптивная лучевая терапия при уникальном заболевании — первичной мультифокальной гистиоцитарной саркоме головного мозга

Московский научно-исследовательский онкологический институт имени П.А. Герцена — филиал Федерального государственного бюджетного учреждения «Российский научный центр радиологии и хирургических технологий имени академика А.М. Гранова» Министерства здравоохранения Российской Федерации, Москва, Российская Федерация

© *Sergey V. Medvedev, Evgeny V. Khmelevskiy, Mariam K. Mnatsakanyan, Egor D. Maslov, Sonya A. Lapina*

Adaptive Radiation Therapy for a Unique Disease — Primary Multifocal Histiocytic Sarcoma of the Brain

P.A. Hertsen Moscow Oncology Research Center — Branch of the National Medical Research Radiological Center of the Ministry of Health of Russia, Moscow, the Russian Federation

Введение. Первичная мультифокальная гистиоцитарная саркома представляет собой уникальное диффузное опухолевое заболевание головного мозга, имеющее крайне неблагоприятный прогноз при любых методиках лечения. Однако адаптивная лучевая терапия продемонстрировала отличный эффект, увеличив выживаемость пациента в три раза относительно данных литературы.

Описание случая. Лечение пациентки с мультифокальными очагами гистиоцитарной саркомы головного мозга дистанционной лучевой терапией на весь объем головного мозга, РОД 2,5 Гр, ежедневно, СОД 37,5 Гр, с последовательным бустом на остаточную опухолевую массу, РОД 5 Гр, ежедневно, СОД 15 Гр. Эффект оценивался с помощью МРТ головного мозга и неврологического осмотра по критериям RANO. Адаптивная лучевая терапия позволила купировать симптоматику после первого этапа, добиться частичной регрессии, увеличения продолжительности жизни после полного курса. Пациентка прожила 12 мес., а после окончания курса лучевой терапии — 9 мес., что значительно выше медианы выживаемости по данным литературы.

Заключение. Адаптивная лучевая терапия является эффективной методикой, которую возможно использовать при лечении пациентов с мультифокальной гистиоцитарной саркомой центральной нервной системы.

Ключевые слова: мультифокальная гистиоцитарная саркома; гистиоцитарная саркома головного мозга; дистанционная лучевая терапия; адаптивная лучевая терапия

Для цитирования: Медведев С.В., Хмелевский Е.В., Мнацаканян М.К., Маслов Е.Д., Лапина С.А. Адаптивная лучевая терапия при уникальном заболевании — первичной мультифокальной гистиоцитарной саркоме головного мозга. *Вопросы онкологии*. 2026; 72(5): 1262-1267.-DOI: 10.37469/0507-3758-2026-72-5-2815

Introduction. Primary multifocal histiocytic sarcoma is an extremely rare diffuse brain tumor with an extremely poor prognosis regardless of treatment modality. Adaptive radiation therapy has demonstrated excellent efficacy, increasing patient survival threefold compared with published data.

Case description. A patient with multifocal histiocytic sarcoma of the brain was treated with whole-brain external beam radiation therapy (daily fraction 2.5 Gy, total dose 37.5 Gy) followed by a sequential boost to the residual tumor mass (daily fraction 5 Gy, total dose 15 Gy). Treatment response was assessed by brain MRI and neurological examination using the RANO criteria. Adaptive radiation therapy achieved symptom control after the first treatment stage, partial regression of the disease, and increased survival after the full course. The patient survived 12 months, including 9 months after completion of radiotherapy, which significantly exceeds the median survival reported in the literature.

Conclusion. Adaptive radiation therapy is an effective treatment modality that can be used in patients with multifocal histiocytic sarcoma of the central nervous system.

Keywords: multifocal histiocytic sarcoma; histiocytic sarcoma of the brain; external beam radiation therapy; adaptive radiation therapy

For Citation: Sergey V. Medvedev, Evgeny V. Khmelevskiy, Mariam K. Mnatsakanyan, Egor D. Maslov, Sonya A. Lapina. Adaptive radiation therapy for a unique disease — primary multifocal histiocytic sarcoma of the brain. *Voprosy Onkologii = Problems in Oncology*. 2026; 72(5): 1262-1267.-DOI: 10.37469/0507-3758-2026-72-5-2815

✉ Контакты: Медведев Сергей Васильевич, oncologrgmu@yandex.ru

Введение

Гистиоцитарная саркома (ГС) является орфанным заболеванием с агрессивным характером течения, неблагоприятным прогнозом и плохим ответом на терапию. Чаще всего она поражает лимфатические узлы, кишечник, кожу и мягкие ткани, а также селезенку, печень, костный мозг, центральную нервную систему (ЦНС) и кости.

Диагноз ГС устанавливается на основании иммуногистохимического исследования маркеров с экспрессией CD68, лизоцима, CD4 и CD163 и отсутствием экспрессии к панцитокератину, антигену эпителиальной мембраны (EMA), глиальному фибриллярному кислому белку (GFAP), CD3, CD20, CD1a, CD79a, CD138, CD15, melan-A, CD30, CD21, CD35, транскрипционному фактору олигодендроцитов (olig2) и киназе анапластической лимфомы-1 (ALK-1) [1, 2].

По данным SEER, Surveillance, Epidemiology, and End Results, за 41 год наблюдений встречаемость заболевания составила 0,17 случая на один млн взрослого населения, а за период с 2000 по 2014 гг. было выявлено всего 159 случаев гистиоцитарной саркомы всех локализаций. Медиана общей выживаемости составила 6 мес. с момента постановки диагноза, она варьировала в зависимости от распространенности основного процесса [3].

Описание случая

Пациентка Д., 1949 г. р. (75 лет), с октября 2024 г. в течение 2 мес. отмечала головные боли, головокружение и нарушение координации движений. По месту жительства выполнено МРТ головного мозга, выявлено множественное опухолевое поражение головного мозга, наибольший узел в правой теменно-затылочной области, также имеются депозиты в правой и левой лобных долях, по стенкам боковых желудочков. Через 2 мес. в НМИЦ нейрохирургии им. Н.Н. Бурденко выполнена стереотаксическая биопсия новообразования правой затылочно-парасагиттальной области головного мозга. По данными прижизненного патологоанатомического исследования материала — злокачественное новообразование первичной локализации; по препарату более вероятно — злокачественная глиома.

На втором этапе выполнено микрохирургическое удаление новообразования правой затылочно-парасагиттальной области головного мозга с пластикой дефекта твердой оболочки сложносоставным аутотрансплантатом. При плановом гистологическом исследовании не был выставлен окончательный диагноз: опухоль в материале не обнаружена или материал малоинформативный/неинформативный. При иммуногистохимическом исследовании — в материале позитивная экспрессия CD68, CD4, фокально позитивная экспрессия CD3, отсутствие экспрессии GFAP (при позитивном контроле в крошечных фрагментах глиальной ткани), MelanA, Ki-67-реактивные метки в инфильтратах. Диагноз не был установлен.

Препараты пересмотрены в условиях МНИОИ им. П.А. Герцена: иммуноморфологическая картина соответствует гистиоцитарной саркоме. Установлен диагноз: С96.8 Гистиоцитарная саркома правой затылочной, правой лобной областей. Состояние после СТБ от 19.12.24, хирургического лечения очага в правой затылочной области от 23.12.24.

В феврале 2024 г. выполнено МРТ головного мозга с КУ: в проекции правой затылочной доли на фоне постоперационных изменений (приблизительными размерами 41 × 32 × 30 мм) по периферии визуализируются зоны повышенного МР-сигнала на Т1-взвешенных изображениях — геморрагическое пропитывание. Кроме того, в зоне оперативного вмешательства визуализируются участки ограничения диффузии, не накапливающие контрастный препарата, размерами от минимальных до 9 мм, вероятно, остаточная ткань опухоли.

В белом веществе головного мозга в перивентрикулярной области визуализируется неправильной формы образование, распространяющееся субэпендимально по ходу всех отделов боковых желудочков (преимущественно в области задних рогов боковых желудочков), вовлекая периваскулярные пространства, мозолистое тело, с ограничением диффузии, неинтенсивно, негомогенно накапливающее контрастный препарат.

В области хиазмы визуализируется гиперваскулярное образование, с ограничением диффузии, размерами 10 × 9 × 8 мм (размеры при исследовании от 09.12.24 — 9 × 8 × 7 мм).

В правой лобной доле в перивентрикулярной области за передним рогом бокового желудочка визуализируются два гиперваскулярных образования, с ограничением диффузии, размерами 21 × 14 × 15 мм (размеры при исследовании от 09.12.24 — 17 × 10 мм) и 7 × 7 мм (размеры при исследовании от 09.12.24 — 4 × 3 мм). Вышеописанные образования приводят к умеренно выраженному вазогенному отеку с признаками небольшой компрессии переднего рога правого желудочка.

С результатами исследования пациентка обратилась на консультацию. Она предъявляла жалобы на головокружение, шаткость походки, головные боли, нарушение зрения (выпадение периферического зрения слева). Индекс Карновского определен как 60 %. Дексаметазон не получала. Было принято решение провести курс дистанционной лучевой терапии сначала на весь объем головного мозга, затем, вторым этапом через одну неделю, после контрольного МРТ головного мозга с КУ, локально на остаточную опухоль.

В марте 2025 г. после проведения предварительной разметочной компьютерной томографии с подбором индивидуального фиксирующего устройства — изготовлением термопластической

маски, с расчетом распределения дозы облучения посредством инверсного конформного планирования с контролем положения пациента перед сеансами лучевой терапии с помощью КТ-исследования — XVI, проведен радикальный курс лучевой терапии на ускорителе электронов Elekta Versa, с модуляцией интенсивности по объему арками IMRT-VMAT, с контролем позиционирования — IGRT в первые два сеанса, далее еженедельно. Область облучения: весь объем головного мозга, РОД 2,5 Гр, ежедневно, пять раз в неделю, СОД 37,5 Гр (биологическая эквивалентная доза (EQD2), рассчитываемая на основе LQ и используемая для стандартизации доз, в данном случае составила 41,3 иГр, при a/b = 3).

Ранние лучевые повреждения отсутствовали.

Принимая во внимание выраженный положительный эффект лучевой терапии, было принято решение о проведении стереотаксической лучевой терапии локально на очаг в правой лобной доле до толерантных доз нормальной ткани головного мозга. В начале апреля проведен радикальный курс лучевой терапии на ускорителе электронов Elekta Versa, с модуляцией интенсивности по объему арками IMRT-VMAT, с ежедневным контролем позиционирования — IGRT. Область облучения: остаточная опухоль в головном мозге, РОД 5 Гр, ежедневно, пять раз в неделю, СОД 15 Гр (биологическая эквивалентная доза (EQD2), рассчитываемая на основе LQ и используемая для стандартизации доз, в данном случае составила 24 иГр, при a/b = 3). Суммарно за оба этапа СОД на остаточную опухоль в головном мозге составила 65,3 иГр при a/b = 3.

На фоне лечения купирована общая слабость, неврологическая симптоматика в виде шаткости походки, головокружения, головных болей. С целью оценки реализации эффекта проведенной терапии, было выполнено МРТ ГМ через неделю после завершения первого этапа лучевой терапии на весь объем головного мозга, для определения возможности проведения адаптивной лучевой терапии. По результатам контрольного МРТ ГМ: выраженная положительная динамика, PR — частичный ответ по шкале RANO, в правой лобной доле, ранее выявленное образование уменьшилось в размерах с 21 × 14 × 15 до 14 × 10 × 12 мм (рис. 1). В области ножек мозжечка, червя и моста патологического МР-сигнала не определяется — признаки полного лечебного патоморфологического ответа.

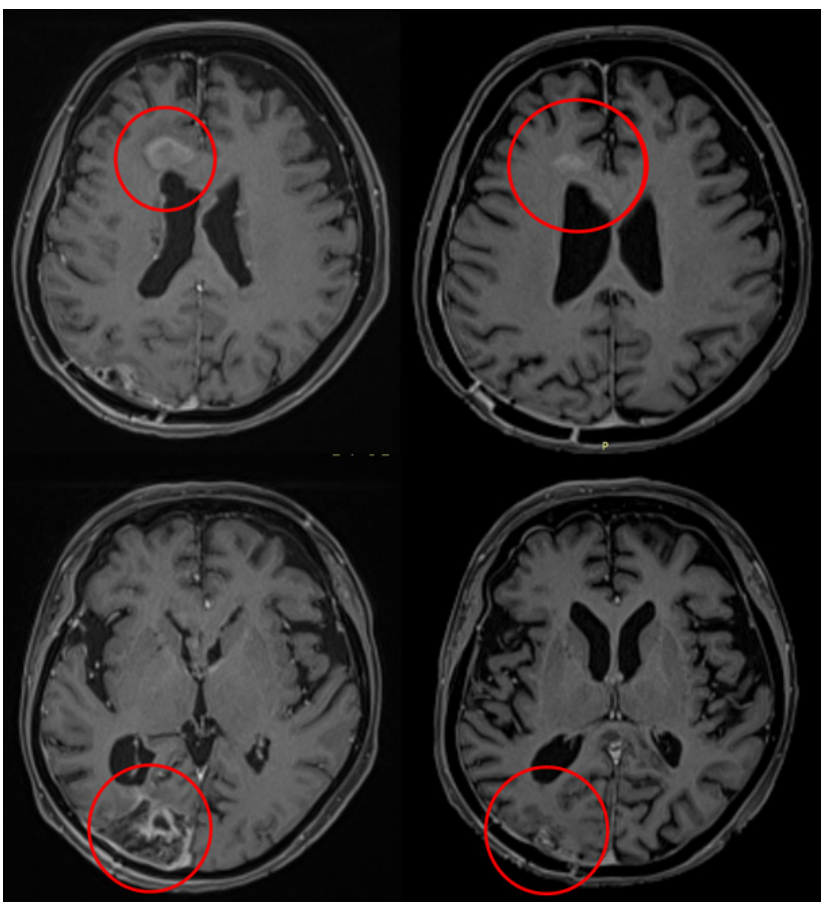

Рис. 1. МРТ ГМ с в/в КУ от 07.02.25 (слева до лечения) в сравнении с МРТ ГМ с в/в КУ от 07.04.25 (справа после первого этапа лечения). На изображениях обведены образования в правой лобной и правой затылочной долях

Fig. 1. Brain MRI with intravenous contrast from 07.02.25 (left, before treatment) compared with brain MRI with intra-venous contrast from 07.04.25 (right, after the first stage of treatment). The images outline lesions in the right frontal lobe and right occipital lobe

Обсуждение

За весь период наблюдений во всем мире было описано всего 31 случай первичной ГС центральной нервной системы. S. Ma и соавт. провели анализ 31 случая первичной ГС головного мозга. Медиана общей выживаемости составила 10,09 мес. [2]. Однако случаев с множественным интракраниальным распространением было всего 11. Нами был проведен ретроспективный анализ выживаемости данной группы пациентов по данным опубликованных работ (клинические случаи объединены в табл.). Каждый случай был отдельно описан в виду своей уникальности. Выявленная медианная выживаемость в 4 мес. от постановки диагноза показывает крайне низкую ожидаемую продолжительность жизни (рис. 2).

Ниже приведены методики лечения, использовавшиеся у пациентов с мультифокальной гистиоцитарной саркомой, которые были описаны в литературе (табл.).

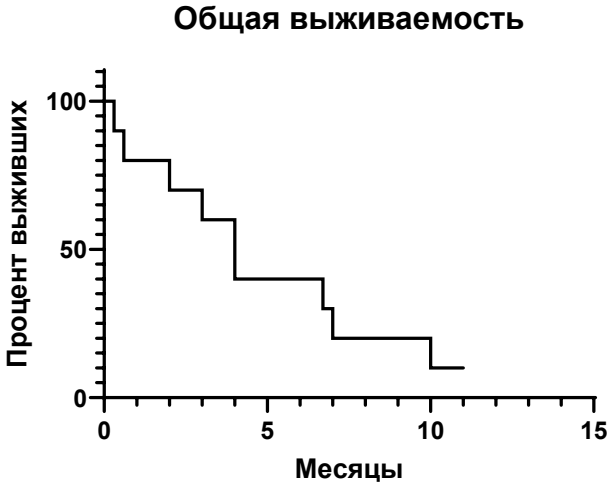

Рис. 2. Общая выживаемость пациентов с мультифокальной гистиоцитарной саркомой ЦНС, выявленная по данным литературного анализа
Fig. 2. Overall survival of patients with multifocal histiocytic sarcoma of the CNS according to literature data

Заключение

Пациентка погибла в декабре 2025 г. от интракраниального прогрессирования с возникновением тяжелой неврологической симптоматики. Диагноз был поставлен в декабре 2024 г., пациентка прожила 12 мес., а после окончания курса лучевой терапии — 9 мес., что значительно выше медианы выживаемости по данным литературы. Таким образом, возможно

Таблица. Методики лечения мультифокальной гистиоцитарной саркомы ЦНС с указанием эффекта

Пол	Возраст	Локализация / поражение	Лечение	Общая выживаемость	Источник
Мальчик	20 мес.	Диффузное поражение головного мозга, лептоменингеальное поражение	Системная и интратекальная химиотерапия (ХТ) (циклофосфамид, идарубицин, винкристин)	3 мес.	[4]
Мальчик	11 лет	Очаги в мозжечке, левой затылочной и правой лобной долях	Частичная резекция	4 мес.	[5]
Мальчик	13 лет	Очаг в левой затылочной доле, оболочках	Отсутствие лечения	7 мес.	[6]
Женщина	55 лет	Множественные очаги в паренхиме головного мозга	Частичная резекция + дистанционная лучевая терапия на весь объем головного мозга (РОД 1,6 Гр, ежедневно, СОД 16 Гр)	4 мес.	[7]
Женщина	43 года	Множественные очаги в паренхиме головного и спинного мозга	ХТ (винбластин, кладрибин)	10 мес.	[8]
Женщина	38 лет	Множественные супратенториальные очаги	Дистанционная лучевая терапия на весь объем головного мозга (РОД 1,8 Гр, ежедневно, СОД 45 Гр) + ХТ (темозоломид)	0,3 мес.	[9]
Мужчина	44 года	Два очага в головном мозге	ХТ (метотрексат, затем темозоломид) + дистанционная лучевая терапия на весь объем головного мозга (РОД 2,6 Гр с интегрированным бустом 2 Гр; СОД и режим не указаны)	6,7 мес.	[10]
Женщина	63 года	Очаги в обоих тройничных нервах, в мосту слева	ХТ (ифосфамид, винкристин, цитозина арабинозид, метотрексат)	0,6 мес.	[11]
Мужчина	59 лет	Множественные очаги в головном и спинном мозге	ХТ (метотрексат, цитарабин)	2 мес.	[12]
Мужчина	65 лет	Очаги в лобных, теменных долях, спинном мозге, оболочках	Дистанционная лучевая терапия на весь объем головного мозга (РОД 3 Гр, ежедневно, СОД 30 Гр)	Жив без признаков заболевания через 11 мес.	[13]
Женщина	45 лет	Диффузное лептоменингеальное распространение	Без лечения	2 мес.	[14]

Table. Treatment modalities for multi-focal histiocytic sarcoma of the CNS and their outcomes

Sex	Age	Location/lesion	Treatment	OS	Source
Male	20 months	Diffuse brain involvement, leptomeningeal involvement	Systemic and intrathecal CT (cyclophosphamide, idarubicin, vincristine)	3 months	[4]
Male	11 years	Lesions in the cerebellum, left occipital and right frontal lobes	Partial resection	4 months	[5]
Male	13 years	Lesion in the left occipital lobe, meninges	No treatment	7 months	[6]
Female	55 years	Multiple lesions in the brain parenchyma	Partial resection + WBRT (single dose 1.6 Gy, daily, total dose 16 Gy)	4 months	[7]
Female	43 years	Multiple lesions in the brain and spinal cord parenchyma	CT (vinblastine, cladribine)	10 months	[8]
Female	38 years	Multiple supratentorial lesions	WBRT (single dose 1.8 Gy, daily, total dose 45 Gy) + CT (temozolomide)	0.3 months	[9]
Male	44 years	2 lesions in the brain	CT (methotrexate, then temozolomide) + WBRT (single dose 2.6 Gy with integrated boost 2 Gy; total dose and regimen not specified)	6.7 months	[10]
Female	63 years	Lesions in both trigeminal nerves, in the pons on the left	CT (ifosfamide, vincristine, cytosine arabinoside, methotrexate)	0.6 months	[11]
Male	59 years	Multiple lesions in the brain and spinal cord	CT (methotrexate, cytarabine)	2 months	[12]
Male	65 years	Lesions in the frontal, parietal lobes, spinal cord, meninges	WBRT (single dose 3 Gy, daily, total dose 30 Gy)	Alive without signs of disease after 11 months	[13]
Female	45 years	Diffuse leptomeningeal spread	No treatment	2 months	[14]

WBRT, Whole Brain Radiation Therapy; CT, chemotherapy; OS, overall survival.

предположить, что адаптивная лучевая терапия (облучение всего объема головного мозга РОД 2,5 Гр, ежедневно, СОД 37,5 Гр с последующим локальным облучением визуализируемых очагов РОД 5 Гр, ежедневно, СОД 15 Гр) является эффективной методикой, которую возможно использовать при лечении пациентов с мультифокальной гистиоцитарной саркомой ЦНС.

Конфликт интересов
Авторы заявляют об отсутствии конфликта интересов.
Conflict of interest
The authors declare no conflict of interest.

Финансирование
Исследование проведено без спонсорской поддержки.
Funding
The study was performed without external funding.

Соблюдение прав пациентов и правил биоэтики
Исследование выполнено в соответствии с Хельсинкской декларацией ВМА в редакции 2013 г. Получено информированное согласие на публикацию данных.
Compliance with patient rights
The study was conducted in accordance with the WMA Declaration of Helsinki (as amended in 2013). Informed consent for publication of data was obtained from all in-dividual participants.

Участие авторов
Все авторы в равной степени участвовали в подготовке публикации: разработке концепции статьи, получении и анализе фактических данных, написании и редактировании текста статьи, проверке и утверждении текста статьи.

Authors' contributions
All authors made a substantial contribution to the conception of the work, acquisition, analysis, and interpretation of data for the work, drafting and revising the work, and final approval of the version to be published. All authors agree to be accountable for all aspects of the work.

ЛИТЕРАТУРА/ REFERENCES

1. Yoshida C., Takeuchi M. Histiocytic sarcoma: identification of its histiocytic origin using immunohistochemistry. *Intern Med*. 2008; 47(3): 165-169.-DOI: 10.2169/internalmedicine.47.0386.
2. Ma S., Schild M., Tran D., et al. Primary central nervous system histiocytic sarcoma: A case report and review of literature. *Medicine*. 97(26); e11271: 2018.-DOI: 10.1097/MD.0000000000011271.
3. Surveillance Research Program, National Cancer Institute. (2025). SEERStat software* (Version 9.0.42.2).-URL: https://seer.cancer.gov/seerstat/.
4. Torres C.F., Korones D., Powers J.M., Vadasz A.G. Primary leptomeningeal histiocytic lymphoma in a young child. *Med Pediatr Oncol*. 1996; 27 (6): 547-550.-DOI: 10.1002/(SICI)1096-911X(199612)27:6<547::AID-MPO7>3.0.CO;2-L.
5. Cheuk W., Walford N., Lou J., et al. Primary histiocytic lymphoma of the central nervous system: a neoplasm frequently overshadowed by a prominent inflammatory component. *AmJSurgPathol*. 2001; 25(11): 1372-1379.-DOI: 10.1097/00000478-200111000-00004.
6. Sun W., Nordberg M., Fowler M.R. Histiocytic sarcoma involving the central nervous system: clinical, immunohistochemical, and molecular genetic studies of a case with review of the literature. *Am J Surg Pathol*. 2003; 27 (2): 258-265.-DOI: 10.1097/00000478-200302000-00017.

7. Wang J., Li T., Chen H., Liu Q. A case of primary central nervous system histiocytic sarcoma. *Clin Neurol Neurosurg*. 2012; 114(7): 1074-6.-DOI: 10.1016/j.clineuro.2012.02.009.
8. Devic P., Androdias-Condemine G., Streichenberger N., et al. Histiocytic sarcoma of the central nervous system: a challenging diagnosis. *QJM*. 2012; 105 (1): 77-79.-DOI: 10.1093/qjmed/hcq244.
9. Gill-Samra S., Ng T., Dexter M., et al. Histiocytic sarcoma of the brain. *J Clin Neurosci*. 2012; 19 (10): 1456-1458.-DOI: 10.1016/j.jocn.2011.10.023.
10. Chalasani S., Hennick M.R., Hocking W.G., et al. Unusual presentation of a rare cancer: histiocytic sarcoma in the brain 16 years after treatment for acute lymphoblastic leukemia. *Clin Med Res*. 2013; 11 (1): 31-35.-DOI: 10.3121/cmr.2012.1092.
11. Moulignier A., Mikol J., Heran F., Galicier L. Isolated III cranial nerve palsies may point to primary histiocytic sarcoma. *BMJ Case Rep.* 2014; bcr2014204663.-DOI: 10.1136/bcr-2014-204663.
12. So H., Kim S., Yoon D.H., et al. Primary histiocytic sarcoma of the central nervous system. *Cancer Res Treat.* 2015; 47 (2): 322-328.-DOI: 10.4143/crt.2013.163.
13. Ueno T., Nishijima H., Kurotaki H., et al. An unusual case of chronic meningitis due tohistiocytic sarcoma of the central nervous system with meningeal dissemination. *Neurol Sci.* 2016; 37 (11): 1875-1877.-DOI: 10.1007/s10072-016-2636-4.

Поступила в редакцию / Received / 02.09.2026
Прошла рецензирование / Reviewed / 16.09.2026
Принята к печати / Accepted for publication / 17.09.2026

Сведения об авторах / Author Information / ORCID

Сергей Васильевич Медведев / Sergey V. Medvedev / ORCID ID: 0000-0002-6057-1230; Author ID (Scopus): 56684454200.

Евгений Витальевич Хмелевский / Evgeny V. Khmelevskiy / ORCID ID: 0000-0002-4880-0213.

Мариам Карлосовна Мнацаканян / Mariam K. Mnatsakanyan / ORCID ID: 0000-0003-2967-9064.

Егор Дмитриевич Маслов / Egor D. Maslov / ORCID ID: 0009-0001-0084-6124.

Софья Алексеевна Лапина / Sonya A. Lapina / ORCID ID: 0009-0007-9640-0891.