DOI 10.37469/0507-3758-2026-72-5-2616

Вопросы онкологии, 2026. Том 72, № 5
УДК 615.849:611.321-006
DOI 10.37469/0507-3758-2026-72-5-2616

© *Ю.А. Барсуков[1], З.З. Мамедли[1], О.А. Власов[2], В.А. Алиев[3], А.Б. Байчоров[3], З.А. Дудаев[1]*

Оценка эффективности сфинктеросохраняющих операций у больных раком нижнеампулярного отдела прямой кишки после предоперационной термохимиолучевой терапии

[1]Федеральное государственное бюджетное учреждение «Национальный медицинский исследовательский центр онкологии имени Н.Н. Блохина» Министерства здравоохранения Российской Федерации, Москва, Российская Федерация
[2]Федеральное государственное бюджетное учреждение «Российский научный центр рентгенорадиологии» Министерства здравоохранения Российской Федерации, Москва, Российская Федерация
[3]Государственное бюджетное учреждение здравоохранения города Москвы «Московский клинический научно-практический центр имени А.С. Логинова Департамента здравоохранения города Москвы», Москва, Российская Федерация

© *Yury A. Barsukov[1], Zaman Z. Mamedli[1], Oleg A. Vlasov[2], Vyacheslav A. Aliyev[3], Aslan B. Baychorov[3], Zaurbek A. Dudayev[1]*

Evaluation of the Effectiveness of Sphincter-Preserving Surgery in Patients with Lower Rectal Cancer after Preoperative Thermochemoradiotherapy

[1]N.N. Blokhin National Medical Investigation Centre of Oncology, Moscow, the Russian Federation
[2]Federal State Budgetary Institution "Russian Scientific Center of Roentgenology and Radiology, Moscow, the Russian Federation
[3]Moscow Clinical Research Center named after A.S. Loginov, Moscow, the Russian Federation

Введение. Стремление к органосохраняющему лечению при нижнеампулярной локализации рака прямой кишки побуждает к поиску новых схем неоадъювантной терапии.

Цель. Повышение эффективности хирургического лечения при выполнении сфинктеросохраняющих операций у больных раком нижнеампулярного отдела прямой кишки среднего риска прогрессирования при использовании неоадъювантного комплексного лечения с полирадиомодификацией.

Материалы и методы. Изучены результаты лечения 184 больных раком нижнеампулярного отдела прямой кишки среднего риска прогрессирования (T2-3, N0-1-2, M0, CRM-, EMVI-), у которых выполнены сфинктеросохраняющие операции (ССО). Для усиления эффекта неоадъювантной лучевой терапии в режиме «короткого» курса суммарной очаговой дозой 25 Гр у 58 пациентов использована полирадиомодификация (КЛ + ПРМ) с тремя модификаторами: локальной СВЧ-гипертермией, метронидазолом внутриректально и капецитабином. Группа отобрана из протокола проспективного пилотного нерандомизированного исследования, проводимого с 2004 по 2013 г. Две контрольные группы аналогичных пациентов отобраны из протокола проспективного рандомизированного исследования, проведенного с 1979 по 1984 г.: 50 пациентам выполнено комбинированное лечение (КЛ) с аналогичным облучением без радиомодификации, 76 — только хирургическое вмешательство (ХЛ). Операции проводились через 6–8 недель после облучения.

Результаты. 181 (98,4 %) из 184 пациентов выполнена брюшноанальная резекция прямой кишки без превентивной колостомы, трем (1,6 %) — низкая передняя резекция. В группе КЛ + ПРМ несостоятельность колоанального анастомоза у 58 больных не выявлена, в группе КЛ она

Introduction. The pursuit of organ-preserving treatment for lower ampullary rectal cancer motivates the search for new neoadjuvant therapy regimens.

Aim. To improve the effectiveness of sphincter-preserving surgery in patients with intermediate-risk lower ampullary rectal cancer using neoadjuvant comprehensive treatment with polyradiomodification.

Materials and Methods. The treatment outcomes of 184 patients with intermediate-risk lower ampullary rectal cancer (T2-3, N0-1-2, M0, CRM-, EMVI-) undergoing sphincter-preserving surgery (SPS) were analyzed. To enhance the effect of neoadjuvant radiotherapy delivered as a short course to a total dose of 25 Gy, polyradiomodification (CT + PRM) with three modifiers (local microwave hyperthermia, intrarectal metronidazole, and capecitabine) was used in 58 patients. This group was selected from a prospective pilot non-randomized trial conducted between 2004 and 2013. Two control groups of similar patients were selected from a prospective randomized trial conducted between 1979 and 1984: 50 patients received combined therapy (CT) with the same radiation without radiomodification, and 76 patients received surgery alone (ST). Surgeries were performed 6–8 weeks after irradiation.

Results. Of the 184 patients, 181 (98.4 %) underwent abdominoanal resection of the rectum without a preventive colostomy, and 3 (1.6 %) underwent low anterior resection. In the CT + PRM group, coloanal anastomotic leakage was not detected in 58 patients; in the CT group, it occurred in 1 (2.0 %) of 50 patients, and in the ST group — in 12 (15.8 %) of 76 (p = 0.0128). There were no fatal outcomes. In the CT + PRM group, cancer recurrence was diagnosed in 1 (1.7%) of 58 patients, compared with 13.2 % in the ST group

возникла у одного (2,0 %) из 50 пациентов, а в группе ХЛ — у 12 (15,8 %) из 76 (p = 0,0128). Летальных исходов не было. В группе КЛ + ПРМ рецидив рака диагностирован у одного (1,7 %) из 58 пациентов, а в группе ХЛ — у 13,2 % (p = 0,0169). Различие при КЛ (6,0 %) и ХЛ недостоверно. Показатель безрецидивной выживаемости (БРВ) при КЛ + ПРМ (78,8 %) был достоверно выше, чем 63,9 % при ХЛ (p = 0,04489). Различие БРВ при КЛ (65,3 %) и ХЛ (63,9 %) недостоверно (p = 0,09383).

Заключение. Созданный вариант лечения снижает частоту рецидивов рака до 1,7 % и повышает БРВ до 78,8 % при выполнении ССО у больных нижнеампулярным раком прямой кишки среднего риска прогрессирования.

Ключевые слова: рак прямой кишки; нижнеампулярный отдел; сфинктеросохраняющие операции; хирургическое, комбинированное и комплексное лечение; частота локорегионарных рецидивов рака; безрецидивная выживаемость

Для цитирования: Барсуков Ю.А., Мамедли З.З., Власов О.А., Алиев В.А., Байчоров А.Б., Дудаев З.А. Оценка эффективности сфинктеросохраняющих операций у больных раком нижнеампулярного отдела прямой кишки после предоперационной термохимиолучевой терапии. *Вопросы онкологии.* 2026; 72(5): 1154–1163.-DOI: 10.37469/0507-3758-2026-72-5-2616

(p = 0.0169). The difference between the CT (6.0 %) and ST groups was not significant. The recurrence-free survival (RFS) rate in the CT + PRM group (78.8 %) was significantly higher than the 63.9 % observed in the ST group (p = 0.04489). The difference in RFS between the CT (65.3 %) and ST (63.9 %) groups was not significant (p = 0.09383).

Conclusion. The developed treatment approach reduces the cancer recurrence rate to 1.7 % and increases RFS to 78.8 % in patients with intermediate-risk lower ampullary rectal cancer undergoing SPS.

Keywords: rectal cancer; lower ampulla; sphincter-preserving surgery; surgical, combined, and comprehensive treatment; locoregional recurrence rate; recurrence-free survival

For Citation: Yury A. Barsukov, Zaman Z. Mamedli, Oleg A. Vlasov, Vyacheslav A. Aliyev, Aslan B. Baychorov, Zaurbek A. Dudayev. Evaluation of the effectiveness of sphincter-preserving surgery in patients with lower rectal cancer after preoperative thermochemoradiotherapy. *Voprosy Onkologii = Problems in Oncology.* 2026; 72(5): 1154–1163.-DOI: 10.37469/0507-3758-2026-72-5-2616

✉ Контакты: Барсуков Юрий Андреевич, u_barsukov@mail.ru

Введение

Одним из приоритетных направлений в онкопроктологии является улучшение результатов лечения больных раком прямой кишки (РПК), особенно при выполнении сфинктеросохраняющих операций (ССО). Однако до настоящего времени поиск научно обоснованных программ является предметом многочисленных дискуссий.

Накопленный в НМИЦ онкологии им. Н.Н. Блохина за более чем 30-летний период опыт по лечению больных РПК позволил сформулировать основные онкологические принципы онкохирургии: онкологическая адекватность, максимальная безопасность и высокая функциональность. А внедрение принципов прецизионной хирургии позволило добиться лучших онкологических результатов [1, 2, 3].

При формировании показаний к онкологически обоснованному выбору вариантов ССО при РПК нижнеампулярной локализации помимо стадии и локализации опухоли необходимо учитывать состояние циркулярного края резекции (CRM), вовлечение артериовенозных сосудов среднего и крупного диаметра (EMVI), морфологическую характеристику опухоли, наличие поражения экстрафасциальных лимфатических узлов, а также наличие мелких диссеминатов в параректальной клетчатке. Все эти факторы неразрывно связаны между собой и определяют эффективность лечения. На основании результатов лечения больных раком прямой кишки в НМИЦ онкологии им. Н.Н. Блохина нами были сформированы группы пациентов с различным риском прогрессирования опухолевого процесса — низким, средним и высоким, — отличающиеся между собой распространенностью процесса, прогнозом и необходимостью проведения различных вариантов лечения [4, 5, 6, 7]. В 2004 г. в рамках пилотного нерандомизированного клинического исследования второй фазы была создана и изучена программа полирадиомодификации (ПРМ), направленная на повышение эффективности лучевой терапии за счет применения нескольких разнонаправленных радиомодификаторов в процессе проведения «коротких» курсов облучения [4]. Усиление «радиопоражаемости» опухоли в программе ПРМ достигалось за счет суммации (аддитивности) и взаимного усиления (потенцирования) радиосенсибилизирующих потенциалов совместно используемых радиомодификаторов [4]. В результате применения комплексного лечения с ПРМ при выполнении ССО у больных РПК среднего риска прогрессирования удалось выполнить ССО у 89,1 % пациентов и повысить безрецидивную выживаемость (БРВ) у них до 81,3 % за счет снижения частоты локорегионарных рецидивов рака до 0,8 % [7]. Однако не была проанализирована эффективность результатов КЛ + ПРМ при ССО с учетом локализации опухоли, особенно при нижнеампулярной локализации, где результаты лечения значительно хуже, чем у пациентов с выше расположенными опухолями. Одной из причин этого является сужение мезоректума у тазового дна и более частое метастатическое поражение лимфатических узлов этого отдела параректальной клетчатки по сравнению с вышележащими отделами [3, 4]. Попытки улучшить результа-

ты лечения пациентов РПК нижнеампулярной локализации путем использования «короткого» курса неоадъювантной лучевой терапии (ЛТ) в программе рандомизированного исследования не привели к положительным результатам [4]. Цель исследования: повышение эффективности хирургического лечения при выполнении сфинктеросохраняющих операций у больных раком нижнеампулярного отдела прямой кишки среднего риска прогрессирования при использовании неоадъювантного комплексного лечения с полирадиомодификацией.

Материалы и методы

Работа основана на результатах лечения 184 (57,3 %) из 321 больного РПК среднего риска прогрессирования (T2-3, NO-2, M0, CRM-, EMVI-) с нижнемпулярной локализацией. У данных 184 человек были выполнены ССО, за исключением операции Гартмана, при нижнеампулярной локализации опухоли (до 5 см от анокутанной линии). Пациенты, включенные в данное исследование, были сформированы из трех групп. Основная группа получивших комплексное лечение с программой полирадиомодификации (КЛ + ПРМ) состояла из 58 больных и была отобрана из протокола проспективного пилотного нерандомизированного исследования, проводимого в НМИЦ онкологии им. Н.Н. Блохина с 2004 по 2013 г. с использованием «коротких» курсов ЛТ РОД 5 Гр в течение пяти дней суммарной очаговой дозой (СОД) 25 Гр и с применением трех радиомодификаторов: двухнедельного приема капецитабина ежедневно по 2 г/м^2, двукратного внутриректального введения метронидазола из расчета 10 г/м^2 в составе созданной полимерной композиции и трехкратной внутриполостной СВЧ-гипертермии [4]. Две контрольные группы пациентов (хирургическая и комбинированная) были отобраны из протокола проспективного рандомизированного исследования, проведенного в НМИЦ онкологии им. Н.Н. Блохина (протокол № 1-03/79) с 1979 по 1984 г. [4]. Комбинированное лечение (КЛ) получили 50 пациентов, которым проводилась только неоадъювантная ЛТ в монорежиме «коротким» курсом РОД 5 Гр в течение пяти дней до СОД 25 Гр. Хирургическая группа (ХЛ) состояла из 76 человек с аналогичными параметрами локализации и распространения опухолевого процесса. При использовании неоадъювантного лечения операции выполнялись через 6–8 недель после окончания курса ЛТ.

Сравнительная характеристика трех групп пациентов представлена в табл. 1.

Как видно из табл. 1, в группе КЛ + ПРМ было достоверно меньше пациентов с первой стадией заболевания (22,4 %) по сравнению с группами КЛ (44,0 %) и ХЛ (52,6 %) и достоверно больше — со второй стадией заболевания (48,3 по сравнению с 16,0 и 25,0 % соответственно). Третья стадия заболевания преобладала в группе КЛ (40 %) по сравнению с группой ХЛ (22,4 %, p = 0,0335). По остальным показателям опухолевого процесса достоверных различий между группами пациентов не отмечено.

181 (98,4 %) из 184 пациентов проведена брюшноанальная резекция (БАР) прямой кишки, трем (1,6 %) — низкая передняя резекция (НПР): одному — при КЛ, двум — при КЛ + ПРМ. При выполнении БАР превентивную колостому не формировали.

Операции в объеме БАР выполнялись с использованием элементов интерсфинктерной технологии, а при НПР производилось формирование ультранизкого механического колоанального анастомоза. На абдоминальном этапе этих операций не было сходства по технике и объему выполнения тотальной мезоректумэктомии (ТМЭ), но имелись различия в интраоперационной визуализации дистальной границы опухоли при выполнении промежностного этапа БАР, что позволяет обеспечить онкологически обоснованный дистальный клиренс резекции и, в отличие от НПР, сформировать ручной колоанальный анастомоз под визуальным контролем.

Методологические аспекты выполнения промежностного этапа БАР заключались в девульсии сфинктера прямой кишки, после чего под визуальным контролем определялась дистальная граница опухоли, отступая от которой в дистальном направлении на 1,5–2,0 см (онкологически обоснованный дистальный клиренс резекции), накладывался кисетный шов (как правило, на уровне или вблизи зубчатой линии), который фиксировался на дренажной трубке, введенной в просвет кишки. При этом сохранялась слизистая анатомической зоны анального канала. Вблизи дренажной трубки выполнялся циркулярный разрез слизистого слоя анального канала (рис. 1).

При осуществлении тракции за дренажную трубку слизистая анального канала рассекалась, и, продвигаясь по подслизистому слою в проксимальном направлении, производилась субтотальная демукозация анального канала при сохранении внутреннего и наружного сфинктера (рис. 2).

При вовлечении в опухолевый процесс проксимальной части внутреннего сфинктера (по данным ультразвуковой сонографии, МРТ малого таза) или при расположении опухоли на уровне зубчатой линии с целью повышения хирургической абластики, в процессе демукозации анального канала выполнялась субтотальная

Таблица 1. Сравнительная характеристика групп пациентов

Вид лечения	Пациенты со средним риском прогрессирования			p
	ХЛ	КЛ	КЛ + ПРМ	
Характеристика	число (%)	число (%)	число (%)	
Кол-во пациентов	76 (41,3 %)	50 (27,2 %)	58 (31,5 %)	
Пол				
Муж.	41 (54,9 %)	28 (56,0 %)	38 (65,5 %)	ХЛ – КЛ, p = 0,8202 КЛ – КЛ + ПРМ, p = 0,3117 ХЛ – КЛ + ПРМ, p = 0,1774
Жен.	35 (46,1 %)	22 (44,0 %)	20 (34,5 %)	
Степень дифференцировки опухоли				
Высокодифференцированная аденокарцинома / G1	9 (11,8 %)	7 (14,0 %)	6 (10,3 %)	ХЛ – КЛ, p = 0,7219 КЛ – КЛ + ПРМ, p = 0,5605 ХЛ – КЛ + ПРМ, p = 0,7853
Умеренно дифференцированная аденокарцинома / G2	6 (79,0 %)	39 (78,0 %)	49 (84,5 %)	ХЛ – КЛ, p = 0,8991 КЛ – КЛ + ПРМ, p = 0,3872 ХЛ – КЛ + ПРМ, p = 0,4151
Низкодифференцированная аденокарцинома / G3	7 (9,2 %)	4 (8,0 %)	3 (5,2 %)	ХЛ – КЛ, p = 0,8138 КЛ – КЛ + ПРМ, p = 0,5518 ХЛ – КЛ + ПРМ, p = 0,3781
Стадия опухолевого процесса				
T2 N0 M0 (I стадия)	40 (52,6 %)	22 (44,0 %)	13 (22,4 %)	ХЛ – КЛ, p = 0,3431 КЛ – КЛ + ПРМ, p = 0,0169* ХЛ – КЛ + ПРМ, p = 0,0004*
T3 N0 M0 (II стадия)	19 (25,0 %)	8 (16,0 %)	28 (48,3 %)	ХЛ – КЛ, p = 0,2284 КЛ – КЛ + ПРМ, p = 0,0004* ХЛ – КЛ + ПРМ, p = 0,0052*
T2-3N1-2M0 (III стадия)	17 (22,4 %)	20 (40,0 %)	17 (29,3 %)	ХЛ – КЛ, p = 0,0335* КЛ – КЛ + ПРМ, p = 0,2431 ХЛ – КЛ + ПРМ, p = 0,3602
Медиана наблюдения	56,8 мес.	53,7 мес.	95,2 мес.	

ХЛ — хирургическое лечение; КЛ — комбинированное лечение; ПРМ — полирадиомодификация.
*различия достоверны.

Table 1. Comparative characteristics of patient groups

Type of treatment	Patients with intermediate risk of progression			p
	ST	CT	CT + PRM	
Characteristic	Number (%)	Number (%)	Number (%)	
Number of Patients	76 (41.3 %)	50 (27.2 %)	58 (31.5 %)	
Sex				
Male	41 (54.9 %)	28 (56.0 %)	38 (65.5 %)	ST – CT: p = 0.8202 CT – CT + PRM: p = 0.3117 ST – CT + PRM: p = 0.1774
Female	35 (46.1 %)	22 (44.0 %)	20 (34.5 %)	
Tumor differentiation grade				
Well-differentiated adenocarcinoma (G1)	9 (11.8 %)	7 (14.0 %)	6 (10.3 %)	ST – CT: p = 0.7219 CT – CT + PRM: p = 0.5605 ST – CT + PRM: p = 0.7853
Moderately differentiated adenocarcinoma (G2)	6 (79.0 %)	39 (78.0 %)	49 (84.5 %)	ST – CT: p = 0.8991 CT – CT + PRM: p = 0.3872 ST – CT + PRM: p = 0.4151
Poorly differentiated adenocarcinoma (G3)	7 (9.2 %)	4 (8.0 %)	3 (5.2 %)	ST – CT: p = 0.8138 CT – CT + PRM: p = 0.5518 ST – CT + PRM: p = 0.3781
TNM stage				
T2N0M0 (stage I)	40 (52.6 %)	22 (44.0 %)	13 (22.4 %)	ST – CT: p = 0.3431 CT – CT+PRM: p = 0.0169* ST – CT + PRM: p = 0.0004*
T3N0M0 (stage II)	19 (25.0 %)	8 (16.0 %)	28 (48.3 %)	ST – CT: p = 0.2284 CT – CT + PRM: p = 0.0004* ST – CT + PRM: p = 0.0052*
T2–3N1–2M0 (stage III)	17 (22.4 %)	20 (40.0 %)	17 (29.3 %)	ST – CT: p = 0.0335* CT – CT + PRM: p = 0.2431 ST – CT + PRM: p = 0.3602
Median follow-up, months	56.8	53.7	95.2	

ST, surgical treatment; CT, combined treatment; PRM, polyradiomodification.
*Statistically significant differences (p < 0.05).

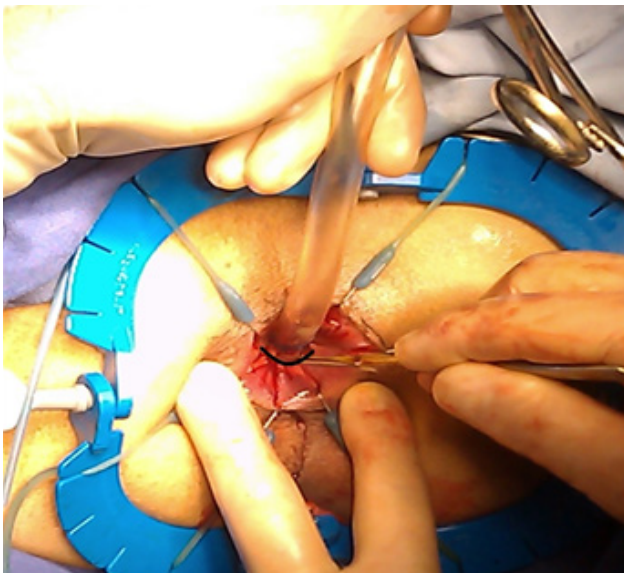

Рис. 1. Циркулярный разрез слизистой анального канала
Fig. 1. Circular incision of the anal canal mucosa

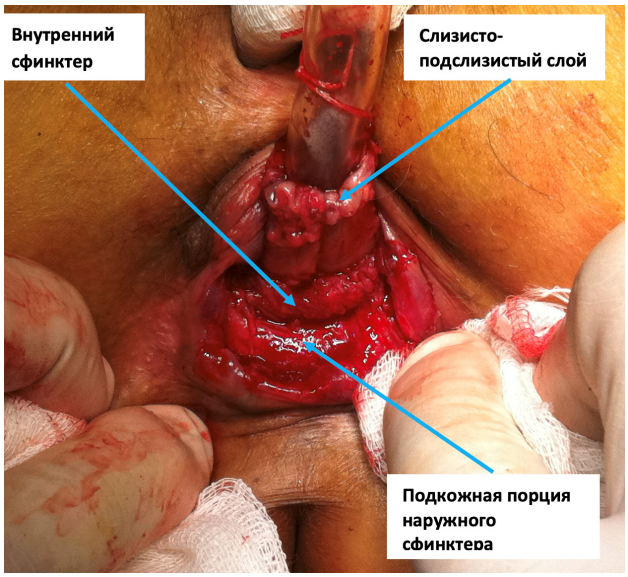

Рис. 2. Структура анального канала в процессе демукозации с элементами сфинктерного аппарата
Fig. 2. Structure of the anal canal during demucosation with preservation of the sphincter apparatus elements

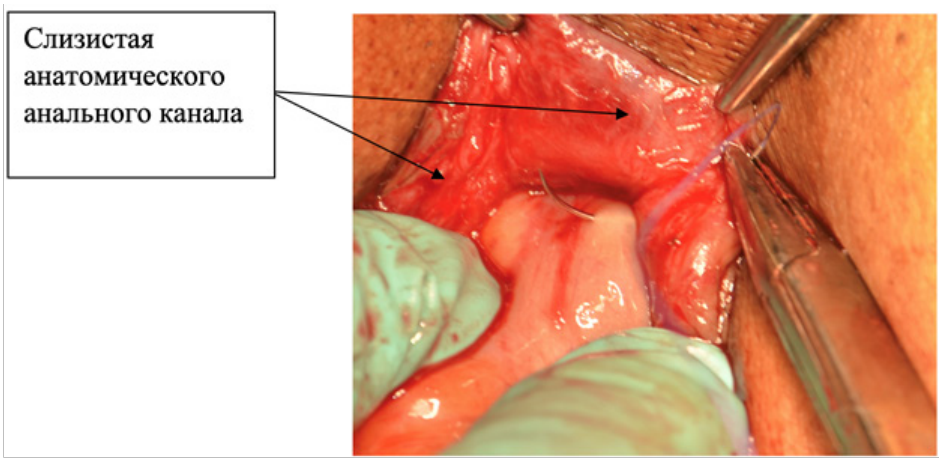

Рис. 3. Низведение кишки в демукозированный анальный канал. Сохранена слизистая анатомической части анального канала. Начало формирования первого ряда колоанального анастомоза
Fig. 3. Pull-through of the intestine into the demucosated anal canal. The mucosa of the anatomical portion of the anal canal is preserved. Initiation of the first row of the coloanal anastomosis

проксимальная резекция внутреннего сфинктера. После субтотальной демукозации анального канала острым путем по всей окружности проникали в полость малого таза, а затем «низводили» кишечный трансплантат (рис. 3).

Кишку отсекали на уровне адекватного кровоснабжения ее стенки и формировали ручной двухрядный колоанальный анастомоз с фиксацией стенки кишки к сфинктеру и сохраненной слизистой анального канала. После двухстороннего дренирования малого таза сформированный колоанальный анастомоз погружался вглубь анального канала. Превентивная колостома при данном варианте операции не формировалась.

Представленная методика БАР позволила обеспечить достаточную радикальность операции и сохранить при этом слизистую анатомической части анального канала.

НПР при локализации опухоли в нижнеампулярном отделе прямой кишки и формировании ультранизкого колоанального анастомоза осуществима и допустима, однако при этом не всегда удается соблюсти осуществление визуального контроля дистальной границы резекции при формировании ультранизкого колоанального анастомоза, а при вовлечении внутреннего сфинктера — провести его частичное удаление. При выполнении НПР в переходной зоне анального канала (в пределах 1,5–2,0 см от зубчатой линии) формирование механического ультранизкого анастомоза не всегда позволяет оценить его надежность и герметичность, что обосновывает необходимость формирования превентивной стомы. В связи с этим НПР при данной локализации опухолевого процесса в нашем исследовании выполнена лишь у одного пациента в группе КЛ и у двух в группе

КЛ + ПРМ при локализованном опухолевом процессе (T2), в то время как у 98,4 % пациентов (у 181 из 184) проведена БАР. Так, операция БАР выполнена при ХЛ у всех 76 пациентов (100 %), при КЛ — у 98,0 % (у 49 из 50), а при КЛ + ПРМ — у 96,8 % (у 56 из 58) без достоверных различий между группами, и у всех пациентов — без наложения превентивной колостомы.

Результаты

Анализ непосредственных результатов лечения показал, что, несмотря на применение более агрессивного варианта комплексной терапии в группе КЛ + ПРМ, ни у одного из 58 больных не выявлено таких послеоперационных осложнений, как некроз «низведенной» кишки или несостоятельность швов анастомоза, в то время как в группе КЛ эти осложнения возникли у одного (2,0 %) из 50 пациентов, а в группе ХЛ — у 12 (15,8 %) из 76, с достоверными различиями между ними (p = 0,0128). Летальных исходов не было.

Характер тяжести послеоперационных осложнений по Clavien — Dindo при лечении больных раком нижнеампулярного отдела прямой кишки со средним риском прогрессирования после выполнения ССО представлен в табл. 2.

Таблица 2. Послеоперационные осложнения при лечении больных раком нижнеампулярного отдела прямой кишки со средним риском прогрессирования после выполнения сфинктеросохраняющих операций (по Clavien — Dindo)

Степень тяжести послеоперационных осложнений	ХЛ (n = 76)	КЛ (n = 50)	КЛ + ПРМ (n = 58)	p
	число (%)	число (%)	число (%)	
I	2 (2,6 %)	–	3 (5,1 %)	ХЛ – КЛ, p = 0,2476 КЛ – КЛ + ПРМ, p = 0,1029 ХЛ – КЛ + ПРМ, p= 0,4420
II	6, (7,9 %)	11 (22,0 %)	2 (3,5 %)	ХЛ – КЛ, p = 0,0234* КЛ – КЛ + ПРМ, p = 0,00318* ХЛ – КЛ + ПРМ, p = 0,2818
IIIa	2 (2,6 %)	–	2 (3,5 %)	ХЛ – КЛ, p = 0,2476 КЛ – КЛ + ПРМ, p = 0,1851 ХЛ – КЛ + ПРМ, p = 0,7831
IIIb	8 (10,5 %)	4 (8,0 %)	–	ХЛ – КЛ, p = 0,6365 КЛ – КЛ + ПРМ, p = 0,0282* ХЛ – КЛ + ПРМ, p = 0,0108*
IV	1 (1,3 %)	–	–	ХЛ – КЛ, p = 0,4155 КЛ – КЛ + ПРМ, p = 1,0000 ХЛ – КЛ + ПРМ, p = 0,3806
Всего больных с осложнениями	19 (25,0 %)	15 (30,0 %)	7 (12,1 %)	ХЛ – КЛ, p = 0,5362 КЛ – КЛ + ПРМ, p = 0,0211* ХЛ – КЛ + ПРМ, p = 0,0607

*различия достоверны.

Table 2. Postoperative complications in patients with intermediate-risk lower rectal cancer after sphincter-preserving surgery (according to the Clavien — Dindo classification)

Complication grade	ST (n = 76)	CT (n = 50)	CT + PRM (n = 58)	p
	number (%)	number (%)	number (%)	
I	2 (2.6 %)	–	3 (5.1 %)	ST – CT: p = 0.2476 CT – CT + PRM: p = 0.1029 ST – CT + PRM: p= 0.4420
II	6 (7.9 %)	11 (22.0 %)	2 (3.5 %)	ST – CT: p = 0.0234* CT – CT + PRM: p = 0.00318* ST – CT + PRM: p = 0.2818
IIIa	2 (2.6 %)	–	2 (3.5 %)	ST – CT: p = 0.2476 CT – CT + PRM: p = 0.1851 ST – CT + PRM: p = 0.7831
IIIb	8 (10.5 %)	4 (8.0 %)	–	ST – CT: p = 0.6365 CT – CT + PRM: p = 0.0282* ST – CT + PRM: p = 0.0108*
IV	1 (1.3 %)	–	–	ST – CT: p = 0.4155 CT – CT + PRM: p = 1.0000 ST – CT + PRM: p = 0.3806
Total patients with complications	19 (25.0 %)	15 (30.0 %)	7 (12.1 %)	ST – CT: p = 0.5362 CT – CT + PRM: p = 0.0211* ST – CT + PRM: p = 0.0607

ST, surgical treatment; CT, combined treatment; PRM, polyradiomodification.
*Statistically significant differences (p < 0.05).

Таблица 3. Результаты лечения больных раком нижнеампулярного отдела прямой кишки после выполнения ССО у пациентов среднего риска прогрессирования

Результаты лечения	ХЛ (n = 76)	КЛ (n = 50)	КЛ + ПРМ (n = 58)	p
	число (%)	число (%)	число (%)	
Рецидивы	10 (13,2 %)	3 (6,0 %)	1 (1,7 %)	ХЛ – КЛ, p = 0,1963 КЛ – КЛ + ПРМ, p = 0,2407 ХЛ – КЛ + ПРМ, p = 0,0169*
Метастазы	9 (11,8 %)	10 (20,0 %)	11 (19,0 %)	ХЛ – КЛ, p = 0,2106 КЛ – КЛ + ПРМ, p = 0,8923 ХЛ – КЛ + ПРМ, p = 0,2516
Пятилетняя безрецидивная выживаемость	63,9 %	65,3 %	78,8 %	ХЛ – КЛ, p = 0,99006 КЛ – КЛ + ПРМ, p = 0,09983 ХЛ – КЛ + ПРМ, p = 0,04489*

Table 3. Treatment outcomes in patients with intermediate-risk lower ampullary rectal cancer after sphincter-preserving surgery

Treatment outcome	ST (n = 76)	CT (n = 50)	CT + PRM (n = 58)	p
	number (%)	number (%)	number (%)	
Relapses	10 (13.2 %)	3 (6.0 %)	1 (1.7 %)	ST – CT: p = 0.1963 CT – CT + PRM: p = 0.2407 ST– CT + PRM: p = 0.0169*
Metastases	9 (11.8 %)	10 (20.0 %)	11 (19.0 %)	ST – CT: p = 0.2106 CT – CT + PRM: p = 0.8923 ST – CT + PRM: p = 0.2516
5-year relapse-free survival	63.9 %	65.3 %	78.8 %	ST – CT: p = 0.99006 CT – CT + PRM: p = 0.09983 ST–CT+PRM: p = 0.04489*

Как видно из представленной табл., наименьшее количество осложнений (12,1 %) выявлено в группе КЛ + ПРМ, что достоверно (p = 0,0211) ниже по сравнению с группой КЛ (30,0 %,) и с тенденцией к достоверности различий (p = 0,0607) по сравнению с группой ХЛ (25,0 %). Такое снижение осложнений в группе КЛ + ПРМ безусловно связано с применением в период набора данной группы пациентов (2004–2013) методики выполнения БАР с соблюдением принципов прецизионной хирургии, а также совершенствованием анестезиологического и реанимационного пособия при выполнении ССО, в то время как в группах исторического контроля (ХЛ и КЛ), набранных в рамках рандомизированного исследования с 1979 по 1984 г., эти подходы были еще недостаточно разработаны и реализованы.

Отдаленные результаты лечения больных раком нижнеампулярного отдела прямой кишки после выполнения ССО у пациентов среднего риска прогрессирования представлены в табл. 3.

Как свидетельствуют в табл. 3 данные, наилучшие результаты получены в группе КЛ + ПРМ, где рецидивы рака диагностированы лишь у одного (1,7 %) из 58 пациентов, что достоверно (p = 0,0169) ниже по сравнению с группой ХЛ (13,2 %). В то же время при применении одной ЛТ (КЛ) не удалось добиться достоверного снижения частоты рецидивов по сравнению с группой ХЛ (6,0 и 13,2 % соответственно). Вероятнее всего, отсутствие улучшения локального контроля в группе КЛ по сравнению с ХЛ обусловлено недостаточным канцерицидным воздействием на опухоль, что проявляется наличием у всех пациентов в группе КЛ лечебного патоморфологического ответа I и II степени, в то время как в группе КЛ + ПРМ у 11 (19,0 %) из 58 пациентов выявлен лечебный патоморфологический ответ III–IV степени.

Достоверные различия частоты возникновения отдаленных метастазов при трех вариантах лечения отсутствуют, однако отмечается их достаточно высокая частота при нижнеампулярной локализации рака во всех группах пациентов. При этом наиболее часто отдаленные метастазы были выявлены после выполненных операций у пациентов с наиболее неблагоприятным прогнозом заболевания, а именно при III стадии заболевания, где они диагностированы у 27,8 % (у 15 из 54) пациентов, что достоверно (p = 0,0066) в 2,4 раза чаще, чем при отсутствии поражения регионарных лимфатических узлов — у 11,5 % (15 из 130) пациентов. В связи с этим для профилактики отдаленного метастазирования можно было бы предложить проведение консолидирующей химиотерапии в неоадьювантном режиме, если бы не 48,3 % выявляемых токсических проявлений у 31,3 % пациентов при комплексном лечении с ПРМ [4]. Поэтому наиболее целесообразным мы считаем проведение у пациентов с метастазами в регионарных лимфатических узлах в удаленных препаратах курсов адъювантной полихимиотерапии по схеме XELOX или FOLFOX.

При анализе показателей пятилетней БРВ у больных раком нижнеампулярного отдела прямой кишки у пациентов со средним риском прогрессирования после выполнения ССО отмечено достоверное (p = 0,04489) увеличение данного показателя до 78,8 % в группе КЛ + ПРМ по сравнению с 63,9 % в группе ХЛ, однако без достоверных различий (p = 0,09983) по сравнению с 65,3 % в группе КЛ. Следовательно, несмотря на то, что рецидивы рака в группе КЛ + ПРМ диагностировались в 3,5 раза реже, чем в группе КЛ (6,0 против 1,7 %), этого оказалось недостаточным для достоверного повышения показателей БРВ.

Таким образом, результаты применения созданного варианта комплексного лечения с ПРМ показали принципиальную возможность повышения эффективности выполнения ССО у больных раком нижнеампулярного отдела прямой кишки среднего риска прогрессирования при обеспечении приемлемых показателей частоты и тяжести послеоперационных осложнений.

Обсуждение

Широкое внедрение принципов тотальной мезоректумэктомии (ТМЭ) у пациентов, перенесших переднюю резекцию при раке верхне- и среднеампулярного отделов прямой кишки, позволило снизить частоту рецидивов и повысить выживаемость. При раке нижнеампулярного отдела выполнение ССО зачастую было невозможно, и приходилось выполнять брюшно-промежностную экстирпацию прямой кишки (БПЭ) [8] с формированием постоянной колостомы, что являлось «золотым» стандартом лечения данной категории пациентов на протяжении большей части XX в. Внедрение сшивающих аппаратов во второй половине прошлого века сделали возможным формирование колоректального анастомоза. В 1997 г. R. Heald с соавт. опубликовали результаты выполнения сфинктеросохраняющих операций у 136 больных раком нижнеампулярного отдела прямой кишки, 77% из которых была выполнена низкая передняя резекция прямой кишки с шестилетней частотой местных рецидивов рака 4% [9].

БПЭ являлась методом выбора до середины прошлого века, когда начали поступать сообщения об успешном опыте выполнения передней резекции прямой кишки. В 1910 г. D. Balfour описал переднюю резекцию прямой кишки с восстановлением непрерывности кишечного тракта, однако в этот период она не нашла повсеместного признания в связи с высокой частотой осложнений и летальности [10]. В 1948 г. C. Dixon сообщил о результатах выполнения низкой передней резекции прямой кишки у 400 пациентов в клинике Мейо с восстановлением непрерывности кишечного тракта [11].

По мнению отдельных авторов, при нижнеампулярной локализации рака возможно добиться отличных с онкологических позиций результатов лечения применением только хирургического метода, и даже у многих больных со стадией T3 и/или при вовлечении лимфатических узлов можно ограничиться одним хирургическим методом [12]. Однако при выполнении ССО для обеспечения условий радикальности в ряде клинических наблюдений необходимо добиться уменьшения опухоли до момента ее удаления с целью повышения абластики оперативного вмешательства, особенно при стадии T3, используя с этой целью неоадъювантную лучевую или химиолучевую терапию. В ФГБУ «НМИЦ онкологии им. Н.Н. Блохина» Минздрава России, используя преимущества «короткого» курса лучевой терапии (сокращение периода облучения), создан вариант комплексного лечения, основанного на усилении канцерицидного действия облучения тремя разнонаправленными радиомодификаторами (концепция полирадиомодификации). В результате применения данного варианта комплексного лечения удалось получить полную клиническую регрессию опухоли у 25,0 % (семь из 28) пациентов, имевших стадию заболевания T3N0M0, а у трех (10,7 %) пациентов — перевести данную стадию в T2N0M0. При использовании «короткого» курса лучевой терапии в монорежиме изменения стадии по критерию T не получено ни у одного из 19 пациентов (p = 0,0031). Таким образом, применение созданного варианта комплексного лечения с программой ПРМ позволило добиться полной клинической редукции опухоли у 25 % пациентов при стадии T3N0M0 и достигнуть выраженного локального контроля заболевания, улучшив показатели безрецидивной выживаемости.

Заключение

Применение комплексного лечения с программой ПРМ у пациентов с локализацией рака в нижнеампулярном отделе прямой кишки позволяет добиться выраженного локального контроля заболевания, при котором локорегионарные рецидивы рака диагностированы только у одного (1,7 %) из 58 пациентов, с показателем БРВ — 78,8 %, достоверно превышающим показатель БРВ при хирургическом лечении — 63,9 % (p = 0,04489). Применение перед выполнением сфинктеросохраняющих операций одной неоадьювантной лучевой терапии у пациентов с данной локализацией рака хотя и снижает частоту локорегионарных рецидивов рака в 2,2 раза (с 13,2 до 6,0 %), однако без достоверных

различий (p = 0,1963), что не позволяет улучшить показатели безрецидивной выживаемости по сравнению с хирургическим лечением: 63,9 и 65,3 % соответственно (p = 0,99006). Таким образом, у пациентов среднего риска прогрессирования при локализации рака в нижнеампулярном отделе и планировании выполнения сфинктеросохраняющей операции не следует использовать только лишь хирургический метод. Применение созданного варианта комплексной терапии с программой полирадиомодификации в режиме «короткого» курса лучевой терапии позволило выполнить сфинктеросохраняющие операции у 184 (53,4 %) из 321 пациентов среднего риска прогрессирования при локализации рака в нижнеампулярном отделе прямой кишки. При этом у 181 (98,4 %) из 184 пациентов операция проведена в объеме брюшноанальной резекции без формирования превентивной колостомы. Дальнейший прогресс в улучшении результатов комплексной терапии должен быть направлен на профилактику отдаленных метастазов при обнаружении регионарных метастазов в удаленном препарате (при III стадии заболевания), одним из способов которой является использование курсов полихимиотерапии по схеме XELOX или FOLFOX в адъювантном режиме.

Конфликт интересов
Авторы заявляют об отсутствии конфликта интересов.
Conflict of interest
The authors declare no conflict of interest.

Финансирование
Исследование не имело спонсорской поддержки.
Funding
The work was performed without external funding.

Соблюдение прав пациентов и правил биоэтики
Набор клинического материала осуществлялся до 2013 г., в связи с чем Хельсинкская декларация ВМА в редакции 2013 г. не применялась.
Compliance with patient rights and principles of bioethics
Clinical material was collected before 2013; therefore, the provisions of the WMA Declaration of Helsinki in its 2013 edition were not applied.

Участие авторов
Авторы декларируют соответствие своего авторства международным критериям ICMJE.
Барсуков Ю.А. — идея публикации, разработка концепции научной работы, обработка материала, подбор и анализ литературных источников, написание текста статьи;
Мамедли З.З. — редактирование текста статьи, утверждение окончательного варианта статьи;
Власов О.А. — сбор материала исследования, статистическая обработка, написание и редактирование текста статьи, работа с таблицами и графическим материалом, оформление библиографии;
Алиев В.А., Байчоров А.Б., Дудаев З.А. — сбор материала исследования, редактирование текста статьи.
Все авторы одобрили финальную версию статьи перед публикацией, выразили согласие нести ответственность за все аспекты работы, подразумевающую надлежащее изучение и решение вопросов, связанных с точностью и добросовестностью любой части работы.
Authors' contributions
The authors declare that their authorship complies with the international ICMJE criteria.
Barsukov Yu.A.: publication concept, development of the scientific paper concept, material processing, selection and analysis of literature sources, manuscript writing;
Mamedli Z.Z.: manuscript editing, approval of the final version;
Vlasov O.A.: collection of research material, statistical analysis, manuscript writing and editing, preparation of tables and figures, bibliography compilation;
Aliyev V.A., Baichorov A.B., Dudayev Z.A.: collection of research material, manuscript editing.
All authors approved the final version of the article before publication, agreed to be responsible for all aspects of the work, implying proper study and resolution of issues related to the accuracy and integrity of any part of the work.

ЛИТЕРАТУРА / REFERENCES

1. Давыдов М.И. Этюды онкохирургии [лекция]. М. 2007: 53.-ISBN: 978-5-95341-007-6. [Davydov M.I. Etudes in oncosurgery [lecture]. Moscow; 2007. 53 p. ISBN: 978-5-95341-007-6 (In Rus)].
2. Барсуков Ю.А., Мамедли З.З., Власов О.А., et al. Преемственность принципов онкохирургии при выполнении оперативных вмешательств по поводу местнораспространенного рака прямой кишки в условиях комплексной терапии. *Сибирский онкологический журнал.* 2024; 23(5): 96-107.-DOI: 10.21294/1814-4861-2024-23-5-85-92. [Barsukov Yu.A., Mamedli Z.Z., Vlasov O.A., et al. Continuity of oncosurgical principles in performing surgical interventions for locally advanced rectal cancer in the context of complex therapy. *Siberian Journal of Oncology.* 2024; 23(5): 96-107.-DOI: 10.21294/1814-4861-2024-23-5-85-92 (In Rus)].
3. Moran B.J, Moore T.J. Экстралеваторная брюшно-промежностная экстирпация при распространенном раке нижнеампулярного отдела прямой кишки. В кн. Колоректальный рак (диагностика и тактика лечения), пер. с англ. М.: Практическая медицина. 2019: 102-142.-ISBN: 978-5-98811-464-2. [Moran B.J., Moore T.J. Extralevator abdominoperineal extirpation for advanced lower rectal cancer. In Colorectal Cancer (Diagnostics and Treatment Tactics), translated from English. M.: Practical Medicine. 2019: 102-142.-ISBN: 978-5-98811-464-2 (In Rus)].
4. Барсуков Ю.А. Рак прямой кишки и анального канала: перспективы комбинированного лечения. М. 2019: 851.-ISBN: 978-5-91894-080-8. [Barsukov Yu.A. Rectal and anal canal cancer: prospects for combined treatment. M.: 2019: 851.-ISBN: 978-5-91894-080-8 (In Rus)].
5. Барсуков Ю.А., Мамедли З.З., Ткачев С.И., et al. Методологические аспекты комплексной терапии местнораспространенного рака прямой кишки. *Онкология. Журнал им. П.А. Герцена.* 2024; 13(3): 20-26.-DOI: 10.17116/onkolog20241303120. [Barsukov Yu.A., Mamedli Z.Z., Tkachev S.I., et al. Methodological aspects of complex therapy of locally advanced rectal cancer. *Oncology. P.A. Herzen Journal.* 2024; 13(3): 20-26.-DOI: 10.17116/onkolog20241303120 (In Rus)].
6. Власов О.А., Барсуков Ю.А., Солодкий В.А., et al. Персонифицированный подход к выбору варианта лечения больных раком прямой кишки с учетом риска прогресси-

рования. *Онкология. Журнал им. П.А. Герцена.* 2025; 14(4): 14-21.-DOI: 10.17116/onkolog20251404114. [Vlasov O.A., Barsukov Yu.A., Solodkiy V.A., et al. A personalized approach to the choice of treatment options for rectal cancer patients taking into account the risk of progression. *Oncology. P.A. Herzen Journal.* 2025; 14(4): 14-21.-DOI: 10.17116/onkolog20251404114 (In Rus)].

7. Барсуков Ю.А., Ткачев С.И., Мамедли З.З., et al. Результаты применения комбинированного метода лечения больных раком прямой кишки со средним риском прогрессирования опухолевого процесса. *Хирургия. Журнал им. Н.И. Пирогова.* 2022; 12(2): 36-43.-DOI: 10.17116/hirurgia202212236. [Barsukov Yu.A., Tkachev S.I., Mamedli Z.Z., et al. Results of using a combined method of treating patients with rectal cancer with an average risk of tumor progression. *Surgery. N.I. Pirogov Journal.* 2022; 12(2): 36-43.-DOI: 10.17116/hirurgia202212236 (In Rus)].
8. Miles E.J. A method of perfoming abdominoperineal excision for carcinoma of the rectum and terminal portion of pelvic colon. *The Lancet.* 1908: 1812-13.-DOI: 10.3322/canjclin.21.6.361.
9. Heald R.J., Skmedh R.K., Kold A., et al. Abdominoperineal excision of the rectum endangered operation. Norman Nigro Lectureship. *Dis Colon Rectum.* 1997; 40(7): 747-51.-DOI: 10.1007/bf02055425.
10. Balfour D.S. A method of anastomosis between sigmoid and rectum. *Ann Surg.* 1910; 51: 239-41.-DOI: 10.1097/00000658-191002000-00008.
11. Dixon C.F. Anterior resection for malignant lesions of the upper part of the rectum and lower part of the of the sigmoid. *Ann Surg.* 1948; 128(3): 425-42.-DOI: 10.1097/00000658-194809000-00009.
12. Taylor F.G., Quirke P., Heald R.J., et al. Preoperative high-resolution magnetic resonance imaging can identify good prognosis stage I, II and III rectal cancer best managed by surgery alone a prospective multicenter. European study. *Ann Surg.* 2011; 253(4): 711-9.-DOI: 10.1097/sla.0b013e31820b8d52.

Поступила в редакцию / Received / 16.02.2026
Прошла рецензирование / Reviewed / 21.03.2026
Принята к печати / Accepted for publication / 18.06.2026

Сведения об авторах / Author Information / ORCID

Юрий Андреевич Барсуков / Yury A. Barsukov / ORCID ID: 0000-0001-5520-9926; AuthorID (eLibrary): 269438.

Заман Заурович Мамедли / Zaman Z. Mamedli / ORCID ID: 0000-0002-9289-1247; SPIN: 8124-4255; AuthorID (eLibrary): 802783.

Олег Александрович Власов / Oleg A. Vlasov / ORCID ID: 0000-0003-0695-5177; SPIN: 1720-0821; (eLibrary): 713525; Author ID (Scopus): 57190405546.

Вячеслав Афендиевич Алиев / Vyacheslav A. Aliev / ORCID ID: 0000-0002-9611-6459; SPIN: 7984-1530; AuthorID (eLibrary): 520863.

Аслан Борисович Байчоров / Aslan B. Baychorov / ORCID ID: 0000-0003-0641-0572; SPIN: 8753-7717; AuthorID (eLibrary): 1079224.

Заурбек Алиханович Дудаев / Zaurbek A. Dudaev / ORCID ID: 0000-0002-2826-6658; SPIN: 6777-7674; Author ID (eLibrary): 1069052; Author ID (Scopus): 57226609635.