DOI 10.37469/0507-3758-2026-72-5-2740

Вопросы онкологии, 2026. Том 72, № 5
УДК 616.37-006.6:615.849
DOI 10.37469/0507-3758-2026-72-5-2740

© И.С. Королев[1], Д.С. Колесников[1], А.А. Стаценко[1], С.А. Попов[1], А.В. Павловский[1], В.Е. Моисеенко[1,2], А.В. Козлов[1], А.В. Мешечкин[1], Ю.Н. Виноградова[1], Н.В. Ильин[1], Д.А. Гранов[1,2]

Первый опыт применения неоадъювантной внутриартериальной химиоэмболизации и химиоинфузии препаратами схемы FOLFIRINOX в сочетании с конформной лучевой терапией у больных резектабельным раком головки поджелудочной железы

[1]Федеральное государственное бюджетное учреждение «Российский научный центр радиологии и хирургических технологий имени академика А.М. Гранова» Министерства здравоохранения Российской Федерации, Санкт-Петербург, Российская Федерация
[2]Федеральное государственное бюджетное образовательное учреждение высшего образования «Первый Санкт-Петербургский государственный медицинский университет имени академика И.П. Павлова» Министерства здравоохранения Российской Федерации, Санкт-Петербург, Российская Федерация

© Ivan S. Korolev[1], Denis S. Kolesnikov[1], Andrej A. Statsenko[1], Sergey A. Popov[1], Vladislav E. Moiseenko[1,2], Aleksandr V. Pavlovskii[1], Alexey V. Kozlov[1], Aleksej V. Meshechkin[1], Julia N. Vinogradova[1], Nikolay V. Ilyin[1], Dmitrii A. Granov[1,2]

First Experience of Neoadjuvant Intra-Arterial Chemoembolization and Chemoinfusion with FOLFIRINOX Regimen Combined with Conformal Radiotherapy in Patients with Resectable Pancreatic Head Cancer

[1]Russian Research Center for Radiology and Surgical Technologies named after Academician A.M. Granov, St. Petersburg, the Russian Federation
[2]Academician I.P. Pavlov First St. Petersburg State Medical University, St. Petersburg, the Russian Federation

Введение. Проблема улучшения отдаленных результатов лечения больных, страдающих локализованным раком поджелудочной железы (РПЖ), продолжает оставаться крайне актуальной. Несмотря на успехи адъювантной терапии, ее доступность остается низкой в связи с тяжелым соматическим статусом больных и послеоперационными осложнениями. Перспектива улучшения результатов заключается в реализации комплексного подхода, включающего в себя сочетание различных методов противоопухолевого лечения и их периоперационное применение.

Цель. Повышение эффективности лечения больных резектабельным раком поджелудочной железы путем сочетания предоперационной внутриартериальной полихимиотерапии, химиоэмболизации, конформной лучевой терапии с последующим радикальным оперативным лечением.

Материалы и методы. Проведен анализ безопасности и эффективности комплексного лечения 21 больного резектабельной протоковой аденокарциномой головки ПЖ в период с мая 2022 по декабрь 2025 гг. в ФГБУ «РНЦРХТ им. акад. А.М. Гранова» Минздрава России. Всем пациентам была проведена предоперационная внутриартериальная (ВА) полихимиотерапия (ПХТ) и химиоэмболизация (ХЭ) по схеме FOLFIRINOX в сочетании с конформной лучевой терапией (ЛТ) с последующим радикальным оперативным лечением.

Результаты. При анализе безопасности ВА ХЭ и ВА ПХТ отмечались гематологические нежелательные явления (НЯ) I–II степени: анемия, тромбоцитопения, нейтропения у 10 (47,6 %), девяти (42,9%) и трех (14,3 %) больных соответственно. Нейтропения III степени зарегистрирова-

Introduction. The problem of improving long-term treatment outcomes in patients with localized pancreatic cancer (PC) remains highly relevant. Despite advances in adjuvant therapy, its accessibility remains low due to the poor performance status of patients and postoperative complications. The prospect of improving outcomes lies in implementing a comprehensive approach that combines various antitumor treatment modalities and their perioperative application.

Aim. To improve treatment outcomes in patients with resectable PC by combining preoperative intra-arterial polychemotherapy, chemoembolization, and conformal radiotherapy followed by radical surgical treatment.

Materials and Methods. A safety and efficacy analysis was performed of comprehensive treatment in 21 patients with resectable ductal adenocarcinoma of the pancreatic head treated between May 2022 and December 2025 at the Russian Research Center for Radiology and Surgical Technologies named after Academician A.M. Granov of the Ministry of Health of Russia. All patients underwent preoperative intra-arterial (i.a.) polychemotherapy (PCT) and chemoembolization (CE) using the FOLFIRINOX regimen combined with conformal radiotherapy (RT), followed by radical surgery.

Results. Safety analysis of i.a. CE and i.a. PCT revealed grade I–II hematologic adverse events (AEs): anemia, thrombocytopenia, and neutropenia in 10 (47.6 %), 9 (42.9 %), and 3 (14.3 %) patients, respectively. Grade III neutropenia was registered in one patient (4.8 %). After RT, grade I AEs were

на у одного больного (4,8 %). После ЛТ были выявлены НЯ I степени: энтерит и диарея у трех (14,3 %) наблюдаемых. После завершения химиолучевой терапии (ХЛТ) 18 (85,7 %) больных соответствовали критериям общего статуса ECOG 0, а трое (14,3 %) — ECOG 1, в сравнении с 13 (61,9 %) и восьмью (38,1 %) соответственно до начала лечения ($p < 0,05$). Медианное снижение уровня онкомаркера CA 19-9 составило 72,3 %. Послеоперационные осложнения не превышали III степень: у девяти (42,9 %) — I степень, у двух (9,5 %) — III степень. По данным патологоанатомического исследования у 20 (95,2 %), пациентов зарегистрирован лечебный патоморфологический ответ. Медиана безрецидивной выживаемости составила 13,1 мес., общей — 38,5 мес. Показатель однолетней общей выживаемости составил 71,4 %.

Выводы. Предлагаемый алгоритм лечения обеспечивает не только высокий уровень локального контроля над опухолевым процессом, но и существенное снижение риска тяжелых послеоперационных осложнений.

Ключевые слова: рак поджелудочной железы; протоковая аденокарцинома; внутриартериальная химиоэмболизация; комбинированное лечение

Для цитирования: Королев И.С., Колесников Д.С., Стаценко А.А., Попов С.А., Павловский А.В., Моисеенко В.Е., Козлов А.В., Мешечкин А.В., Виноградова Ю.Н., Ильин Н.В., Гранов Д.А. Первый опыт применения предоперационной внутриартериальной химиоэмболизации и химиоинфузии препаратами схемы FOLFIRINOX в сочетании с конформной лучевой терапией у больных резектабельным раком головки поджелудочной железы. *Вопросы онкологии*. 2026; 72(5): 1124–1134.-DOI: 10.37469/0507-3758-2026-72-5-2740

identified: enteritis and diarrhea in three (14.3 %) patients. After completing chemoradiotherapy (CRT), 18 (85.7 %) patients met the ECOG performance status 0 criteria, and three (14.3 %) had ECOG 1, compared with 13 (61.9 %) and 8 (38.1 %), respectively, before treatment ($p < 0.05$). The median reduction in CA 19-9 tumor marker level was 72.3 %. Postoperative complications did not exceed grade III: grade I in 9 (42.9 %) patients, grade III in two (9.5 %). Pathological examination revealed treatment-induced pathomorphosis in 20 (95.2 %) patients. Median recurrence-free survival was 13.1 months, and median overall survival (OS) was 38.5 months. The 1-year OS rate was 71.4 %.

Conclusion. The proposed treatment algorithm ensures not only a high level of local tumor control but also a significant reduction in the risk of severe postoperative complications.

Keywords: pancreatic cancer; ductal adenocarcinoma; intra-arterial chemoembolization; combined treatment

For Citation: Ivan S. Korolev, Denis S. Kolesnikov, Andrej A. Statsenko, Sergey A. Popov, Vladislav E. Moiseenko, Aleksandr V. Pavlovskii, Alexey V. Kozlov, Aleksej V. Meshechkin, Julia N. Vinogradova, Nikolay V. Ilyin, Dmitrii A. Granov. First experience of neoadjuvant intra-arterial chemoembolization and chemoinfusion with FOLFIRINOX regimen combined with conformal radiotherapy in patients with resectable pancreatic head cancer. *Voprosy Onkologii = Problems in Oncology*. 2026; 72(5): 1124–1134.-DOI: 10.37469/0507-3758-2026-72-5-2740

✉ Контакты: Королев Иван Сергеевич, unbreakble1998@gmail.com

Введение

Улучшение отдаленных результатов лечения больных, страдающих раком поджелудочной железы (РПЖ), продолжает оставаться крайне актуальным. В структуре заболеваемости злокачественными новообразованиями (ЗНО) в Российской Федерации РПЖ занимает до 3,3 %, при этом показатель летальности остается одним из самых высоких среди всех ЗНО и значимо не меняется в течение последних десятилетий [1, 2]. У большинства пациентов при постановке диагноза выявляются отдаленные метастазы, в связи с чем до 70 % из них погибают в течение первого года после выявления болезни [3, 4]. Только у 20 % радикально прооперированных больных появляется шанс на достижение пятилетней выживаемости, однако отдаленные результаты только хирургического лечения остаются неудовлетворительными [5].

Значительно улучшить отдаленный прогноз позволяет сочетание оперативного вмешательства с противоопухолевой лекарственной терапией [6]. Результаты исследования CONKO-001 демонстрируют эффективность адъювантной терапии (АТ), позволяющей увеличить показатели безрецидивной выживаемости (БРВ) практически вдвое по сравнению с группой первичной хирургии [7]. Однако более чем треть прооперированных пациентов не получает АТ в связи с низким соматическим статусом и перенесенными послеоперационными осложнениями, а еще в 40 % случаев требуется редукция доз или раннее прекращение лечения [8]. Таким образом, гарантированное проведение химиотерапии (ХТ) возможно на дооперационном этапе в неоадъювантном режиме, что продемонстрировали авторы исследования ESPAC-5 [9]. Примечательно, что назначение неоадъювантной терапии (НАТ) может быть значительно эффективнее, чем хирургия первым этапом при лечении пациентов с исходно резектабельным, погранично-резектабельным и местнораспространенным РПЖ [10]. Обнадеживающие результаты показывают проведение периоперационной лучевой терапии (ЛТ): частота R0 может достигать 71 % в сравнении с 40 % у пациентов, оперированных первым этапом, а локальный рецидив — 32 и 54 % соответственно [11]. Так, в исследовании PREOPANC-1 дополнение неоадъювантной терапии химиолучевой терапии (НАХЛТ) в протокол комплексного лечения втрое увеличило показатель пятилетней выживаемости с 6,5 до 20,5 % в сравнении с группой первичной резекции. Несмотря на обнадеживающие результаты, проведение НАХЛТ так и не стало рутинным при лечении больных РПЖ в связи с прогнозируемой токсичностью и пролонгацией времени до оперативного лечения.

В ряде исследований для снижения частоты и степени тяжести нежелательных явлений (НЯ) полихимиотерапии (ПХТ), применяли внутриартериальное (ВА) введение химиопрепаратов с химиоэмболизацией (ХЭ) сосудов опухоли, что позволило за счет сверхвысокой местной концентрации цитостатиков редуцировать дозы лекарств и снизить токсичность без потери эффективности [12]. Сочетание ВА ПХТ с ХЭ и ЛТ может обладать более благоприятным профилем токсичности, что дает возможность провести полный курс противоопухолевого лечения даже у пациентов с низким общим статусом, обеспечивая им безопасный переход к радикальной операции [13]. Применение такого протокола в большинстве случаев позволяет достигнуть лечебного патоморфологического ответа в опухоли, увеличить медиану общей выживаемости, а также уменьшить частоту тяжелого послеоперационного панкреонекроза [14].

Целью данного исследования является повышение эффективности лечения больных резектабельным раком поджелудочной железы путем сочетания предоперационной ВА ПХТ по схеме FOLFIRINOX с ХЭ сосудов опухоли, конформной лучевой терапии с последующим радикальным оперативным лечением.

Материалы и методы

Протокол дооперационного противоопухолевого лечения включал в себя проведение двух циклов ВА химиоинфузии и ХЭ опухоли ПЖ препаратами схемы mFOLFIRINOX, курс конформной ЛТ на пораженную область и регионарные лимфатические узлы.

После катетеризации бедренной артерии проводили диагностическую ангиографию: последовательно выполняли целиакографию, верхнюю мезентерикографию, возвратную портографию с оценкой сосудистой анатомии и исключением опухолевой узурации магистральных сосудов. С целью минимизации нецелевого введения лекарственных препаратов, всем больным выполнена перераспределительная эмболизация правой желудочно-сальниковой артерии металлическими спиральными эмболами. ХЭ головки ПЖ осуществляли путем селективного введения в гастродуоденальную артерию суспензии водного раствора оксалиплатина 50 мг и 2 мл сверхжидкого липиодола, приготовленной *ex tempore*. После проведения ХЭ катетер устанавливали в общую печеночную артерию для продленной ВА химиоинфузии препаратами схемы FOLFIRINOX. Суммарно вводили: оксалиплатин — 85 мг/м² ВА за 120 мин, иринотекан — 180 мг/м² ВА за 90 мин, кальция фолинат — 400 мг/м² внутривенно (в/в) за 120 мин, 5-фторурацил — 400 мг/м² в/в болюсно, 2400 мг/м² в/в за последующие 46 ч. Всем больным проводили профилактику постэмболизационного синдрома, заключающуюся в назначении препарата Октреотид в дозе 300 мкг два раза в сутки, в течение первых 48 ч после процедуры, а также сопроводительную консервативную терапию (инфузионную, спазмолитическую, противоязвенную, антисекреторную, антиэметическую). Повторный цикл проводился на 15-й день от начала первого введения. До и после каждого цикла оценивались показатели клинического и биохимического анализов крови, общий статус пациента. Следующим этапом выполняли компьютерную или магнитно-резонансную томографию с внутривенным контрастированием для оценки динамики опухолевого процесса по критериям RECIST 1.1. Вторым этапом проводили ЛТ с применением линейного ускорителя Elekta Axesse энергией 6 МэВ тормозным излучением в режиме дневного мультифракционирования с двухкратным облучением: интервал в 4–6 ч, пять дней в неделю с разовой очаговой дозой 2 Гр до суммарной очаговой дозы 50 Гр, эквивалентной 62 Гр обычного фракционирования. Нежелательные явления оценивались на каждом этапе лечения в соответствии с критериями Common Terminology Criteria for Adverse Events v.5.0.

После завершения ЛТ в сроки от семи до 32 сут (среднее значение — 26,1 ± 16,2 сут), всем больным выполнено радикальное оперативное лечение в объеме пилоросохраняющей панкреатодуоденальной резекции (пПДР), проведенное одной бригадой хирургов. Оценивались непосредственные результаты и безопасность хирургического этапа лечения после НАХЛТ, а именно интраоперационная кровопотеря, длительность оперативного вмешательства, продолжительность послеоперационного койко-дня и частота послеоперационных осложнений в соответствии с классификацией Clavien — Dindo. Операционный материал подвергался патолого-морфологическому исследованию с обязательной оценкой лечебного патоморфологического ответа с использованием шкалы Modified Ryan Scheme for Tumor Regression Score.

После операции все больные получили адъювантную противоопухолевую терапию по схеме mFOLFIRINOX в сроки от 3 до 8 недель, после оперативного лечения.

Оценку эффективности НАТ и комплексного лечения в целом проводили на основании данных динамики онкомаркеров, результатов КТ/МРТ, степени терапевтического патоморфологического ответа и отдаленных результатов: средней продолжительности жизни, общей и медианы общей выживаемости.

Статистический анализ производили с применением пакета программ статистической обработки данных MedCalc версия 20.218 (2023). Для установления достоверности различий показателей использовали методы хи-квадрат Пирсона и t-критерий Стьюдента для независимых выборок. Для оценки достоверности изменений в связанных выборках проводился анализ с применением критерия Уилкоксона. Для оценки показателей выживаемости использовали метод построения таблиц дожития методом Каплана — Майера. Порог статистической достоверности в исследовании соответствовал p = 0,05. Количественные данные представлены в виде (M ± SD), где (M) — среднее арифметическое, а (SD) — стандартное отклонение.

Результаты

В одноцентровое исследование включены больные только резектабельной протоковой аденокарциномой головки ПЖ, которым было проведено комплексное лечение в период с мая 2022 по декабрь 2025 гг. на базе ФГБУ «РНЦРХТ им. акад. А.М. Гранова» Минздрава России. Критериями включения являлись: гистологическая верификация опухоли, стадия заболевания IA–IIB, подтвержденная по результатам МСКТ, МРТ: T1-3, N0-1, M0, удовлетворительный соматический статус и отсутствие значимых некупированных осложнений опухолевого процесса (ECOG 0-1). Фиксировали показатели онкомаркера CA 19-9 до начала и после завершения неоадъювантного лечения.

В исследование включен 21 пациент: 15 (71,4 %) мужчин и шесть (28,6 %) женщин (табл. 1). Средний возраст составил 63,9 ± 7,4 года. Общий соматический статус большинства больных (n = 13) соответствовал ECOG 0, у восьми — ECOG 1. Чаще диагностировалась IB стадия заболевания, соответствующая T2N0M0, выявленная у 11 (52,4 %) человек, реже опухолевый процесс соответствовал IIA и IIB стадии в четырех (19 %), шести (28,6 %) случаях соответственно. По данным МСКТ или МРТ, признаки поражения регионарных лимфатических узлов были обнаружены у пяти (23,8 %) пациентов. Средние размеры опухоли составляли 30,4 ± 12,2 мм. При механической желтухе до начала противоопухолевого лечения 16 больным (76,2 %) выполнена билиарная декомпрессия с применением малоинвазивных методик: чрескожное-чреспеченочное дренирование и ретроградное эндоскопическое стентирование у восьми (50 %) и семи (43,8 %) больных соответственно, у одного пациента (6,2 %) желтуха была разрешена путем наложения чрескожной холецистостомы.

Всем пациентам (n = 21) комбинированное противоопухолевое лечение проведено в запланированном объеме. Госпитальной летальности зафиксировано не было. При анализе безопасности ВА ХЭ и ВА ПХТ отмечались гематологические НЯ преимущественно I–II степени: анемия, тромбоцитопения, нейтропения у 10 (47,6 %), девяти (42,9 %) и трех (14,3 %) больных соответственно. Нейтропения III степени выявлена только у одного больного (4,8 %), при этом не было зарегистрировано ни одного НЯ IV степени и выше (табл. 2). Среди проявлений негематологической токсичности наиболее частыми НЯ были тошнота и рвота I–II степени — у шести (28,6 %) наблюдаемых, повышение уровня ГГТП и АЛТ/АСТ сыворотки в семи (33,3 %) и восьми случаях (38,1 %) соответственно. Редко отмечено повышение амилазы сыворотки I–III степени — у двух (9,5 %) больных, а также диарея I–II степени — у одного (4,8 %) пациента. В двух случаях (9,5 %) отмечены специфические осложнения, связанные с артериальным доступом (гематома мягких тканей паховой области), которые были купированы консервативно (табл. 2).

После проведенной ЛТ были выявлены НЯ I степени в виде энтерита и диареи, отмеченные у трех (14,3 %) наблюдаемых.

Необходимо отметить, что НАЛТ не ухудшала общее состояние всех пациентов. После завершения этапа НАХЛТ 18 (85,7 %) больных соответствовали критериям общего статуса ECOG 0, а трое (14,3 %) — ECOG 1, в сравнении с 13 (61,9 %) и восьмью (38,1 %) соответственно до начала лечения (p < 0,05).

Во всех случаях оперативное лечение было выполнено в запланированные сроки. Длительность операции в среднем составляла 462,0 ± 57,8 мин при средней интраоперационной кровопотере 708,8 ± 231,5 мл. Средняя продолжительность госпитального послеоперационного периода составила 18,6 ± 7,0 сут. Послеоперационные осложнения по шкале Clavien — Dindo не превышали III степени. У девяти (42,9 %) наблюдаемых выявлены осложнения I степени, в двух (9,5 %) случаях отмечены осложнения III степени (табл. 3).

Медианный уровень CA19-9 до начала лечения составлял 406,0 Ед/мл (межквартильный размах — 114–1176), медианный уровень CA19-9 после НАХЛТ терапии — 32,5 Ед/мл (межквартильный размах — 21,8–286,9), а медианное снижение уровня CA 19-9 составило 72,3 % (межквартильный размах — 34–91 %) (p < 0,05). Полученные результаты свидетельствуют о статистически значимом снижении уровня онкомаркера после проведения полного цикла неоадъювантной терапии в 80 % случаев (рис. 1).

Таблица 1. Характеристика больных

Критерий	Число пациентов	
	абс.	отн. (%)
Пол Мужчины Женщины	 15 6	 (71,4 %) (28,6 %)
Средний возраст (M), лет	63,9 ± 7,4	
Состояние по шкале ECOG 0 1	 13 8	 (61,9 %) (38,1 %)
Механическая желтуха в анамнезе	16	(76,2 %)
Средний размер опухоли, мм	30,4 ± 12,2	
T-стадия T1 T2 T3	 0 12 9	 (0 %) (57 %) (43 %)
N-стадия N0 N1	 16 5	 (76 %) (24 %)
Стадия заболевания IB IIA IIB	 11 4 6	 (52,4 %) (19 %) (28,6 %)
Степень дифференцировки опухоли G1 G2 G3	 4 12 5	 (19 %) (57 %) (24 %)
Медианный уровень CA19-9 до начала лечения, Ед/мл Межквартильный размах, Ед/мл	406,0 113,75–1176	
Всего	21	(100 %)

Table 1. Patient characteristics

Parameter	Number of patients	
	abs.	rel. (%)
Sex Male Female	 15 6	 (71.4 %) (28.6 %)
Mean age, years	63.9 ± 7.4	
ECOG performance status 0 1	 13 8	 (61.9 %) (38.1 %)
History of obstructive jaundice	16	(76.2 %)
Mean tumor size, mm	30.4 ± 12.2	
T stage T1 T2 T3	 0 12 9	 (0 %) (57 %) (43 %)
N stage N0 N1	 16 5	 (76 %) (24 %)
Disease stage IB IIA IIB	 11 4 6	 (52.4 %) (19 %) (28.6 %)
Tumor grade G1 G2 G3	 4 12 5	 (19 %) (57 %) (24 %)
Median CA19-9 level before treatment, U/mL Interquartile range, U/mL	406.0 113.75–1176	
Total	21	(100 %)

Таблица 2. Нежелательные явления неоадъювантной химиолучевой терапии

Вид нежелательного явления	Группа исследования (n = 21)	
	степень тяжести (Grade)	абс. (%)
Анемия (Grade 1–2)	1–2	10 (47,6)
Нейтропения	1–2	3 (14,3)
	3	1 (4,8)
Тромбоцитопения	1–2	9 (42,9)
Повышение амилазы сыворотки	1–2	1 (4,8)
	3	1 (4,8)
Повышение АЛТ/АСТ сыворотки	1–2	8 (38,1)
Повышение ГГТП сыворотки	1–2	7 (33,3)
Тошнота	1–2	6 (28,6)
Рвота	1–2	6 (28,6)
Диарея	1–2	1 (4,8)
Постлучевой энтерит, диарея	1	3 (14,3)

Table 2. Adverse events of neoadjuvant chemoradiotherapy

Type of adverse event	Study group (n = 21)	
	Grade	Abs. (%)
Anemia (Grade 1–2)	1–2	10 (47.6)
Neutropenia	1–2	3 (14.3)
	3	1 (4.8)
Thrombocytopenia	1–2	9 (42.9)
Serum amylase elevation	1–2	1 (4.8)
	3	1 (4.8)
Serum ALT/AST elevation	1–2	8 (38.1)
Serum GGT elevation	1–2	7 (33.3)
Nausea	1–2	6 (28.6)
Vomiting	1–2	6 (28.6)
Diarrhea	1–2	1 (4.8)
Post-radiation enteritis, diarrhea	1	3 (14.3)

По данным патологоанатомического исследования, у всех больных подтвержден диагноз протоковой аденокарциномы ПЖ. R0-резекция выполнена в 18 (85,7 %) случаях. У 20 (95,2 %) пациентов был зарегистрирован лечебный патоморфологический ответ, при этом у четырех (19,0 %) больных он соответствовал I степени, у 14 (66,6 %) — II степени, у двух (9,5 %) — III степени.

На момент статистического анализа (15 июня 2026) из группы больных (n = 21) живы 13 (61,9 %) пациентов при сроках наблюдения *от* 6,2 до 38,5 мес., семь (33,3 %) наблюдаемых умерли в связи с прогрессированием онкологического заболевания. Один больной скончался в связи с причинами, не связанными с РПЖ — острое нарушение мозгового кровообращения. Согласно полученным данным, медиана безрецидивной выживаемости составила 13,1 мес., общей выживаемости — 38,5 мес. Показатель однолетней общей выживаемости составил 71,4 %.

Обсуждение

До настоящего времени данные литературы, посвященные эффективности и безопасности НАХЛТ при РПЖ, остаются противоречивыми: протоковая аденокарцинома является исходно гиповаскулярной опухолью, что может значительно ухудшать ее чувствительность к лекарственной терапии вследствие низкого клиренса препаратов к опухолевым клеткам. Эмболизация сосудов липиодолом, используемым в нашем исследовании, позволяет обеспечить более длительную экспозицию химиопрепаратов в опухолевой ткани по сравнению с внутривенным введением, обеспечивая тем самым непосредственное цитотоксическое воздействие лекарств и радиомодификацию для проведения более эффективной

Таблица 3. Непосредственные результаты хирургического этапа лечения

Критерий	Основная группа исследования (n = 21)
Длительность операции, мин	462,0 ± 57,8
Интраоперационная кровопотеря, мл	708,8 ± 231,5
Средняя продолжительность госпитального послеоперационного периода, сут	18,6 ± 7,0
Послеоперационные осложнения по шкале Clavien — Dindo I II III	 9 (42,9 %) 0 (0 %) 2 (9,5 %)
Послеоперационные осложнения Раневая инфекция Панкреатическая фистула, тип А Желудочно-кишечное кровотечение Серозный плеврит	 5 (23,8 %) 4 (19,0 %) 1 (4,8 %) 1 (4,8 %)
Лечебный патоморфологический ответ по шкале Modified Ryan Scheme for Tumor Regression Score, степень Нет 0 I II III	20 (95,2 %) 1 (4,8 %) 0 (0 %) 4 (19,0 %) 14 (66,6 %) 2 (9,5 %)
R0-резекция	18 (85,7 %)
Медианное снижение уровня СА 19-9, ЕД/мл Межквартильный размах	72,3 % 34–91 %
Однолетняя выживаемость, %	71,4 %
Медиана общей выживаемости, мес.	38,5 мес.
Медиана безрецидивной выживаемости, мес.	13,1 мес.

Table 3. Early outcomes of the surgical phase of treatment

Parameter	Study group (n = 21)
Operation duration, min	462.0 ± 57.8
Intraoperative blood loss, mL	708.8 ± 231.5
Mean postoperative hospital stay, days	18.6 ± 7.0
Postoperative complications according to Clavien — Dindo I II III	 9 (42.9 %) 0 (0 %) 2 (9.5 %)
Postoperative complications Surgical site infection Pancreatic fistula, type A Gastrointestinal bleeding Serous pleurisy	 5 (23.8 %) 4 (19.0 %) 1 (4.8 %) 1 (4.8 %)
Pathologic response (Modified Ryan Scheme for Tumor Regression Score) None Grade 0 Grade I Grade II Grade III	20 (95.2 %) 1 (4.8 %) 0 (0 %) 4 (19.0 %) 14 (66.6 %) 2 (9.5 %)
R0 resection	18 (85.7 %)
Median reduction in CA 19-9 level, U/mL Interquartile range, U/mL	72.3 % 34–91 %
One-year survival rate, %	71.4 %
Median overall survival, months	38.5 months
Median recurrence-free survival, months	13.1 months

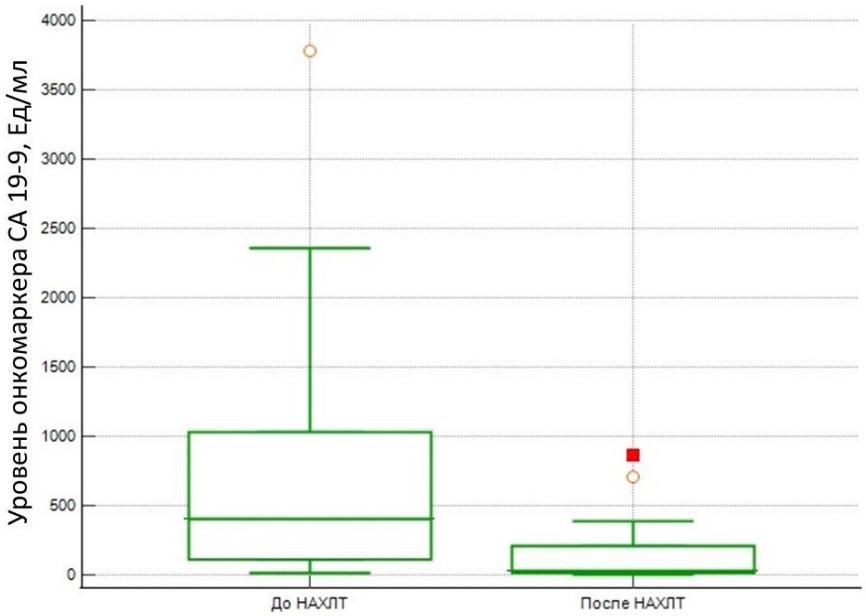

Рис. 1. Динамика онкомаркера CA19-9 на фоне проведения предоперационной ХЛТ
Fig. 1. Dynamics of the CA 19-9 tumor marker level during preoperative chemoradiotherapy

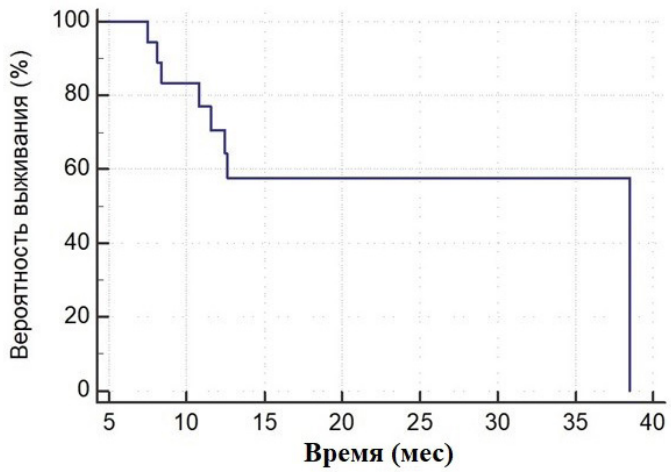

Рис. 2. Эффективности комплексного лечения. Оценка общей выживаемости по методу Каплана — Майера.
Fig. 2. Efficacy of comprehensive treatment. Assessment of overall survival using the Kaplan — Meier method

ЛТ в будущем, а также вызывая обратимую ишемию с последующей реоксигенацией ткани к моменту ее начала. Дискуссионным вопросом остается целесообразность регионарного введения иринотекана, являющегося пролекарством. Основным активатором препарата выступает фермент карбоксиэстераза 2 (CES2). Согласно данным M. Capello и соавт., в опухолевой ткани протоковой аденокарциномы ПЖ характерна сохранная, а в ряде случаев — повышенная экспрессия CES2 [15], что позволяет рассматривать его как перспективный предиктор эффективности внутриартериальной терапии.

Применяемые схемы НАХТ, такие как FOLFIRINOX и GEMOX, обладают достаточной эффективностью, однако имеют высокую частоту НЯ, часто вызывая нейтропению, тяжелую диарею и периферическую полинейропатию у 65, 35 и 12 % пациентов соответственно. В комбинации с ЛТ, вызывающей общую астению, местные лучевые реакции, лучевой гастрит и энтерит побочные эффекты полихимиотерапии могут усугубляться [16, 17]. В ряде современных исследований ставится под сомнение необходимость рутинного назначения НАХТ, поскольку отдельные схемы АТ демонстрируют высокую эффективность. Так, режим mFOLFIRINOX в исследовании PRODIGE 24 обеспечил медиану общей выживаемости 54 мес. Вместе с тем интерпретация этих данных требует осторожности, поскольку на результаты могли повлиять критерии отбора пациентов: в исследование не включались больные с уровнем CA 19-9 более 180 Ед/мл, а соответственно и высокой опухо-

левой нагрузкой. Кроме того, полный объем лечения был выполнен лишь у 66,4 % пациентов, а частота НЯ третьей-четвертой степени достигала 75,9 %. Напротив, в нашем исследовании все больные (100 %) получили запланированное лечение, а НЯ третьей степени были зафиксированы лишь в 4,8 % случаев (без явлений четвертой степени), что не повлияло на сроки проведения ХТ, редукцию дозы и пропуск цикла, а также на отсрочку следующего этапа комбинированного лечения у всех пациентов, что не всегда возможно при рутинном применении системной ХТ [18]. Средний интервал до начала адъювантной терапии после оперативного вмешательства составил 43,4 ± 8,7 дня, что свидетельствует о быстрой реабилитации пациентов.

Ключевым преимуществом предложенного нами терапевтического подхода стало значительное снижение частоты микроскопически положительного края резекции (R1): 14,3 по сравнению с 40,1 % в группе PRODIGE 24. Терапевтический ответ опухоли выявлен у 20 пациентов (95,2 %), при этом патоморфологический ответ I степени отмечен в четырех случаях (19,0 %).

По данным литературы, ХЛТ в неоадъювантном режиме позволяет уменьшить площадь контакта образования с сосудами, увеличить вероятность отрицательного края резекции, воздействовать на микрометастазы в регионарных лимфатических узлах и печени. В нашей группе у восьми (38 %) больных на момент постановки диагноза было выявлено сдавление воротной и\или верхней брыжеечной вены менее 180 градусов без нарушения ее контура. Достижение футлярности и четкого отграничения опухоли после курса НАХЛТ обеспечило возможность достижения R0 края без резекций магистральных сосудов. До начала лечения поражение регионарных лимфатических узлов (cN1) по данным инструментальной диагностики было выявлено у пяти (23,8 %) пациентов. При патоморфологическом исследовании операционного материала pN0 статус был подтвержден у четырех из пяти больных с клинически пораженными лимфатическими узлами. Благодаря ЛТ отмечено небольшое число значимых панкреатических фистул: четыре (19,0 %) — в наблюдаемой группе, а также не зарегистрировано ни одного случая тяжелого панкреонекроза, что может быть связано с постлучевым фиброзом паренхимы ПЖ — схожий эффект продемонстрировал G. Marchegiani с соавт. [19]. После проведения НАХЛТ зафиксирован объективный ответ в виде снижения уровня СА 19-9 у 86 % больных, стабилизация и частичный ответ по критериям RECIST 1.1 отмечены в 16 (76 %) и пяти (24 %) случаях соответственно.

Заключение

Таким образом, применение предоперационной внутриартериальной химиотерапии препаратами схемы FOLFIRINOX и химиоэмболизации в сочетании с конформной лучевой терапией представляется перспективным направлением в комбинированном лечении больных с резектабельным раком поджелудочной железы. Разработанный алгоритм противоопухолевого лечения обеспечивает не только высокий уровень локального контроля над опухолевым процессом, снижение биологической активности на основании снижения онкомаркера СА19-9, но и существенное снижение риска тяжелых послеоперационных осложнений. Был достигнут высокий уровень частоты лечебного патоморфологического ответа в сравнении с данными литературных источников. Также было достигнуто статистически значимое улучшение общего статуса больных после проведения НАХЛТ. Высокая частота R0-резекций дает основания ожидать улучшения отдаленных результатов, уменьшения частоты местных рецидивов. Хорошие показатели однолетней выживаемости 71,4 % делают предложенную методику перспективной и требуют продолжения исследований с проведением сравнительной оценки отдаленной выживаемости.

Конфликт интересов
Авторы заявляют об отсутствии конфликта интересов.
Conflict of interest
The authors declare no conflict of interest.

Финансирование
Исследование не имело спонсорской поддержки.
Funding
The work was performed without external funding.

Соблюдение прав пациентов и правил биоэтики
Все процедуры с вовлечением больных были проведены в соответствии с Хельсинкской декларацией по правам человека в редакции 2013 г. Проводимые методики были одобрены локальным этическими комитетом ФГБУ «РНЦРХТ им. акад. А.М. Гранова» Минздрава России, протокол № 01-02/2021 от 11 февраля 2021 г. Выполнение диагностических и лечебных процедур, сбор данных, материала и опрос проводили после добровольного письменного согласия больных.
Compliance with patient rights and principles of bioethics
All procedures involving human subjects were performed in accordance with the WMA Declaration of Helsinki (as amended in 2013). The study was approved by the local Ethics Committee of the Russian Scientific Center of Radiology and Surgical Technologies named after A.M. Granov of the Ministry of Health of Russia (protocol No. 01-02/2021 dated February 11, 2021). Diagnostic and therapeutic procedures, data and material collection, and patient interviews were conducted after obtaining written informed consent from all participants.

Участие авторов
Королев И.С., Стаценко А.А., Попов С.А. — анализ литературы, набор клинических данных, написание статьи, статистический анализ данных исследования;

Таразов П.Г., Ильин Н.В. — общий дизайн исследования, написание и рецензирование статьи;
Гранов Д.А., Павловский А.В. — общий дизайн исследования, рецензирование статьи;
Колесников Д.С., Мешечкин А.В., Виноградова Ю.Н., Моисеенко В.Е. — лечение пациентов, набор клинических данных.
Все авторы одобрили финальную версию статьи перед публикацией, выразил(и) согласие нести ответственность за все аспекты работы, подразумевающую надлежащее изучение и решение вопросов, связанных с точностью или добросовестностью любой части работы.

Authors' contributions
Korolev I.S., Statsenko A.A., Popov S.A. — literature review, collection of clinical data, writing of the manuscript, statistical analysis of the study data;
Tarazov P.G., Ilyin N.V. — outlined the general design of the study, wrote and reviewed the article;
Granov D.A., Pavlovskii A.V. — study concept and design, reviewing of the manuscript;
Kolesnikov D.S., Meshechkin A.V., Vinogradova Y.N., Moiseenko V.E. — patient treatment, collection of clinical data.
All authors approved the final version of the manuscript prior to publication and agreed to be accountable for all aspects of the work, including the proper investigation and resolution of any questions related to the accuracy or integrity of any part of the work..

ЛИТЕРАТУРА / REFERENCES

1. Состояние онкологической помощи населению России в 2024 году. Под ред. А.Д. Каприна, В.В. Старинского, А.О. Шахзадовой. М.: МНИОИ им. П.А. Герцена — филиала ФГБУ «НМИЦ радиологии» Минздрава России. 2025: 275.-ISBN: 978-5-85502-309-1. [The status of oncological care to the population of russia in 2024. Ed. by A.D. Kaprin, V.V. Starinsky, A.O. Shakhzadova. Moscow: P.A. Hertsen Moscow Oncology Research Institute — branch of the National Medical Research Radiology Center, Ministry of Health of Russia. 2025: 275.-ISBN: 978-5-85502-309-1 (In Rus)].
2. Rawla P., Sunkara T., Gaduputi V. Epidemiology of pancreatic cancer: global trends, etiology and risk factors. *World J Oncol*. 2019; 10(1): 10-27.-DOI: 10.14740/wjon1166.
3. Leowattana W., Leowattana P., Leowattana T. Systemic treatment for advanced pancreatic cancer. *World J Gastrointest Oncol*. 2023; 15(10): 1691-1711.-DOI: 10.4251/wjgo.v15.i10.1691.
4. Delle Cave D. Emerging Therapeutic Options in Pancreatic Cancer Management. *Int J Mol Sci*. 2024; 25(3): 1929.-DOI: 10.3390/ijms25031929.
5. Путов Н.В., Артемьева Н.Н., Коханенко Н.Ю. Рак поджелудочной железы. СПб.: Питер. 2005: 396.-ISBN: 5-94723-517-X. [Putov N.V., Artemieva N.N., Kokhanenko N.Yu. Pancreatic cancer. Saint-Petersburg: Piter. 2005: 396.-ISBN 5-94723-517-X (In Rus)].
6. Патютко Ю.И., Котельников А.Г., Ястребова Е.В., et al. Хирургия протокового рака поджелудочной железы. *Анналы хирургической гепатологии*. 2017; 22(4): 18-30.-DOI: 10.16931/1995-5464.2017418-30. [Patyutko Yu.I., Kotelnikov A.G., Yastrebova E.V., et al. Surgical treatment of pancreatic cancer. *Annaly khirurgicheskoy gepatologii = Annals of HPB Surgery*. 2017; 22(4): 18-30.-DOI: 10.16931/1995-5464.2017418-30 (In Rus)].
7. Oettle H., Post S., Neuhaus P., et al. Adjuvant chemotherapy with gemcitabine vs observation in patients undergoing curative-intent resection of pancreatic cancer: a randomized controlled trial. *JAMA*. 2007; 297(3): 267-77.-DOI: 10.1001/jama.297.3.267.
8. Chikhladze S., Lederer A.K., Kousoulas L., et al. Adjuvant chemotherapy after surgery for pancreatic ductal adenocarcinoma: retrospective real-life data. *World J Surg Oncol*. 2019; 17(1): 185.-DOI: 10.1186/s12957-019-1732-3.
9. Ghaneh P., Palmer R., Cicconi S., et al. Immediate surgery compared with short-course neoadjuvant gemcitabine plus capecitabine, FOLFIRINOX, or chemoradiotherapy in patients with borderline resectable pancreatic cancer (ESPAC5): a four-arm, multicentre, randomised, phase 2 trial. *Lancet Gastroenterol Hepatol*. 2023; 8(2): 157-168.-DOI: 10.1016/S2468-1253(22)00348-X.
10. Miller P.N., Romero-Hernandez F., Calthorpe L., et al. Long-duration neoadjuvant therapy with FOLFIRINOX yields favorable outcomes for patients who undergo surgery for pancreatic cancer. *Ann Surg Oncol*. 2024; 31(9): 6147-6156.-DOI: 10.1245/s10434-024-15579-0.
11. Versteijne E., Suker M., Groothuis K., et al. Dutch Pancreatic Cancer Group. Preoperative chemoradiotherapy versus immediate surgery for resectable and borderline resectable pancreatic cancer: Results of the Dutch randomized phase III PREOPANC trial. *J Clin Oncol*. 2020; 38(16): 1763-1773.-DOI: 10.1200/JCO.19.02274.
12. Novelli P.M., Zureikat A.H., Pishvaian M.J., et al. Intra-arterial gemcitabine versus intravenous gemcitabine: Pharmacokinetic sub-study of the TIGeR-PaC phase 3 clinical trial. *J Clin Oncol*. 2025; 43: 719-719.-DOI: 10.1200/JCO.2025.43.4_suppl.719.
13. Корытова Л.И., Скляр Д.А., Власова Е.В., et al. Оценка эффективности неоадъювантной лучевой терапии в режиме двойного дневного фракционирования у больных операбельным раком головки поджелудочной железы. *Радиология — практика*. 2022; (2): 9-23.-DOI: 10.52560/2713-0118-2022-2-9-23. [Korytova L.I., Sklyar D.A., Vlasova E.V., et al. Evaluation of the efficacy of neoadjuvant radiation twice a day fractionation therapy in patients with resectable pancreatic head cancer. *Radiology — Practice*. 2022; (2): 9-23.-DOI: 10.52560/2713-0118-2022-2-9-23 (In Rus)].
14. Козлов А.В., Таразов П.Г., Корытова Л.И., et al. Регионарная химиотерапия в сочетании с лучевой терапией в качестве неоадъювантного этапа лечения больных раком головки поджелудочной железы. *Вопросы онкологии*. 2024; 70(5): 965-973.-DOI: 10.37469/0507-3758-2024-70-5-965-973. [Kozlov A.V., Tarazov P.V., Korytova L.I., et al. Regional chemotherapy in combination with radiotherapy as adjuvant treatment of patients with pancreatic head cancer. *Voprosy Onkologii = Problems in Oncology*. 2024; 70(5): 965-973.-DOI: 10.37469/0507-3758-2024-70-5-965-973 (In Rus)].
15. Capello M., Lee M., Wang H., et al. Carboxylesterase 2 as a determinant of response to irinotecan and neoadjuvant FOLFIRINOX therapy in pancreatic ductal adenocarcinoma. *J Natl Cancer Inst*. 2015; 107(8).-DOI: 10.1093/jnci/djv132.
16. Versteijne E., van Dam J.L., Suker M., et al. Neoadjuvant chemoradiotherapy versus immediate surgery for resectable and borderline resectable pancreatic cancer: Randomized PREOPANC trial. *J Clin Oncol*. 2020; 38(16): 1763-1773.-DOI: 10.1200/JCO.19.02274.
17. Conroy T., Hammel P., Hebbar M., et al. FOLFIRINOX or gemcitabine as adjuvant therapy for pancreatic cancer; AC-

CORD/PRODIGE 24 investigators. *N Engl J Med*. 2018; 379(25): 2395-2406.-DOI: 10.1056/NEJMoa1809775.

18. Parikh A.A., Maiga A., Bentrem D., et al. Adjuvant Therapy in Pancreas Cancer: Does It Influence Patterns of Recurrence? *J Am Coll Surg*. 2016; 222(4): 448-56.-DOI: 10.1016/j.jamcollsurg.2015.12.031.
19. Marchegiani G., Andrianello S., Nessi C., et al. Neoadjuvant therapy versus upfront resection for pancreatic cancer: the actual spectrum and clinical burden of postoperative complications. *Ann Surg Oncol*. 2018; 25(3): 626-637.-DOI: 10.1245/s10434-017-6281-9.

Поступила в редакцию / Received / 24.06.2026
Прошла рецензирование / Reviewed / 11.09.2026
Принята к печати / Accepted for publication / 17.09.2026

Сведения об авторах / Author Information / ORCID

Иван Сергеевич Королев / Ivan S. Korolev / ORCID ID: 0009-0006-9422-0400.

Денис Сергеевич Колесников / Denis S. Kolesnikov / ORCID ID: 0009-0004-0825-7692; SPIN: 4891-2900.

Андрей Анатольевич Стаценко / Andrew A. Statsenko / ORCID ID: 0000-0002-2664-4918; SPIN: 5258-5456.

Сергей Александрович Попов / Sergey A. Popov / ORCID ID: 0000-0002-9567-3376; SPIN: 2615-8848.

Владислав Евгеньевич Моисеенко / Vladislav E. Moiseenko / ORCID ID: 0000-0002-5058-8821; AuthorID: 386980.

Александр Васильевич Павловский / Aleksandr V. Pavlovskii / ORCID ID: 0000-0003-3994-1329; AuthorID: 128941.

Алексей Владимирович Козлов / Alexey V. Kozlov / ORCID ID: 0000-0002-6878-6762; SPIN: 3790-3030.

Алексей Владимирович Мешечкин / Aleksej V. Meshechkin / ORCID ID: 0000-0002-7866-9607; SPIN: 1805-8980.

Юлия Николаевна Виноградова / Julia N. Vinogradova / ORCID ID: 0000-0002-0938-5213; SPIN: 8876-8936.

Николай Васильевич Ильин / Nikolay V. Ilyin / ORCID ID: 0000-0002-8422-0689; SPIN: 2242-2112.

Дмитрий Анатольевич Гранов / Dmitrii A. Granov / ORCID ID: 0000-0002-8746-8452; SPIN: 5256-2744.