Вопросы онкологии, 2026. Том 72, № 5
УДК 618.19-006.6-089:616.428-073.916
DOI 10.37469/0507-3758-2026-72-5-2709

© *Я. Курди[1], Ф. Курди[1], М. Курди[2], Т.Н. Писарева[1], Н.С. Сукорцева[1], А.А. Ширяев[1], А.Л. Истранов[1], И.В. Решетов[1]*

Биопсия сторожевых лимфатических узлов при раке молочной железы с использованием индоцианина зеленого, 99mTc-радиоколлоида и системы флуоресцентной визуализации mars версии 2.0.0.7

[1]Федеральное государственное автономное образовательное учреждение высшего образования Первый Московский государственный медицинский университет имени И.М. Сеченова Министерства здравоохранения Российской Федерации (Сеченовский Университет), Москва, Российская Федерация
[2]Федеральное государственное автономное образовательное учреждение высшего образования «Российский университет дружбы народов имени Патриса Лумумбы», Москва, Российская Федерация

© *Yahya Kurdi[1], Feryal Kurdi[1], Muhammad Kurdi[2], Tatiana N. Pisareva[1], Natalya S. Sukortseva[1], Artem A. Shiryaev[1], Andrey L. Istranov[1], Igor V. Reshetov[1]*

Indocyanine Green And 99mtc-Radiocolloid-Assisted Sentinel Lymph Node Biopsy in Breast Cancer Using the Mars Version 2.0.0.7 Fluorescence Imaging System

[1]I.M. Sechenov First Moscow State Medical University, Moscow the Russian Federation
[2]Patrice Lumumba Peoples' Friendship University of Russia, Moscow, the Russian Federation

Введение. Состояние аксиллярных лимфатических узлов является важным прогностическим фактором при раке молочной железы. Биопсия сторожевых лимфатических узлов (БСЛУ) позволяет избежать необоснованной аксиллярной лимфодиссекции, что обусловливает актуальность совершенствования методов лимфатического картирования.

Цель. Оценить техническую выполнимость, диагностическую результативность и безопасность биопсии сторожевых лимфатических узлов при раке молочной железы с использованием флуоресцентной визуализации индоцианина зеленого (ICG) в сочетании с радиоколлоидом «99mTc-Нанотоп».

Материалы и методы. Проведено ретроспективное обсервационное исследование 30 пациенток с инвазивным раком молочной железы и/или *carcinoma in situ*, которым выполнялось хирургическое лечение с аксиллярным стадированием в УКБ № 1 Сеченовского Университета. Картирование осуществляли посредством периареолярного или перитуморального введения ICG и 99mTc-Нанотопа. Использовали флуоресцентную систему MARS версии 2.0.0.7 и интраоперационный гамма-зонд. Оценивали частоту идентификации узлов и показатели диагностической точности. Доверительные интервалы рассчитывали методом Клоппера — Пирсона, сравнение подгрупп проводили точным критерием Фишера.

Результаты. Средний возраст пациенток составил 59,5 года (36–80 лет). Частота идентификации сторожевых узлов с использованием ICG достигла 100 % (30/30), медиана их количества — 2 [1–3]. Аналогичные показатели получены для 99mTc-Нанотопа в подгруппе с доступными данными (24/24). Метастатическое поражение выявлено у девяти пациенток, включая восемь истинно положительных и один ложноотрицательный случай. Чувствительность составила 88,9 % (95 %-ный ДИ: 51,8–99,7), специфичность — 100 % (83,9–100), отрицательная прогностическая ценность — 95,5 % (77,2–99,9), общая точность — 96,7 % (82,8–99,9), частота ложноотрицательных результатов — 11,1 % (0,3–48,2). Нежелательных реакций на ICG не зарегистрировано.

Introduction. Axillary lymph node status is a major prognostic factor in breast cancer. Sentinel lymph node biopsy (SLNB) reduces the need for routine axillary dissection, highlighting the importance of optimizing lymphatic mapping techniques.

Aim. To evaluate the feasibility, diagnostic performance, and safety of SLNB combining indocyanine green (ICG) fluorescence with the 99mTc-Nanotop radiocolloid.

Materials and Methods. This retrospective observational study included 30 patients with histologically confirmed invasive breast cancer and/or carcinoma in situ undergoing surgical treatment and axillary staging at Sechenov University Clinical Hospital No. 1. Sentinel nodes were mapped using periareolar or peritumoral injection of ICG and 99mTc-Nanotop. Intraoperative fluorescence imaging was performed using the MARS version 2.0.0.7 system, and radioactivity was assessed with a gamma probe. Identification rates and diagnostic accuracy were evaluated. Confidence intervals were calculated using the Clopper — Pearson method, and subgroup comparisons employed Fisher's exact test.

Results. The mean patient age was 59.5 years (range 36–80). ICG identified sentinel nodes in all patients (30/30; 100 %), with a median of 2 [1–3] nodes. Similar results were obtained for 99mTc-Nanotop in the subgroup with available data (24/24). Nodal metastases were found in 9 patients, including 8 true-positive and 1 false-negative case. Sensitivity was 88.9 % (95 % CI 51.8–99.7), specificity 100 % (83.9–100), negative predictive value 95.5 % (77.2–99.9), overall accuracy 96.7 % (82.8–99.9), and false-negative rate 11.1 % (0.3–48.2). No ICG-related adverse reactions were recorded.

Заключение. Комбинированное картирование с использованием ICG и 99mTc-Нанотопа обеспечивает высокую частоту идентификации сторожевых узлов и благоприятные показатели диагностической точности. Ограничения исследования включают небольшую выборку и неполноту данных по 99mTc-Нанотопам. Необходимы дальнейшие проспективные исследования.

Ключевые слова: рак молочной железы; биопсия сторожевого лимфатического узла; индоцианин зеленый; 99mTc; флуоресцентная навигация; аксиллярное стадирование

Для цитирования: Курди Я., Курди Ф., Курди М., Писарева Т.Н., Сукорцева Н.С., Ширяев А.А., Истранов А.Л., Решетов И.В. Биопсия сторожевых лимфатических узлов при раке молочной железы с использованием индоцианина зеленого, 99mTc-радиоколлоида и системы флуоресцентной визуализации mars версии 2.0.0.7. *Вопросы онкологии*. 2026; 72(5): 1085–1094.-DOI: 10.37469/0507-3758-2026-72-5-2709

Conclusion. Dual mapping with ICG fluorescence and 99mTc-Nanotop demonstrated a high intraoperative identification rate and favorable diagnostic accuracy in breast cancer SLNB. Study limitations include the small sample size and incomplete 99mTc-Nanotop data. Further prospective studies are warranted.

Keywords: breast cancer; sentinel lymph node; sentinel lymph node biopsy; indocyanine green; 99mTc; fluorescence-guided surgery; axillary staging

For Citation: Yahya Kurdi, Feryal Kurdi, Muhammad Kurdi, Tatiana N. Pisareva, Natalya S. Sukortseva, Artem A. Shiryaev, Andrey L. Istranov, Igor V. Reshetov. Indocyanine green and 99mtc-radiocolloid-assisted sentinel lymph node biopsy in breast cancer using the mars version 2.0.0.7 fluorescence imaging system. *Voprosy Onkologii = Problems in Oncology*. 2026; 72(5): 1085–1094.-DOI: 10.37469/0507-3758-2026-72-5-2709

✉ Контакты: Курди Яхйя, dr.yahyakurdi98@gmail.com

Введение

Состояние регионарных лимфатических узлов остается одним из ключевых прогностических факторов при раке молочной железы и напрямую влияет на выбор адъювантной терапии, объем хирургического лечения и последующее наблюдение. Внедрение биопсии сторожевого лимфатического узла (БСЛУ) позволило отказаться от рутинной аксиллярной лимфодиссекции у пациенток с клинически негативным аксиллярным статусом, сохранив точность стадирования и одновременно снизив риск лимфедемы, болевого синдрома, ограничения функции верхней конечности и других осложнений [1–4].

Традиционное картирование сторожевых лимфатических узлов чаще всего основано на применении радиофармпрепарата, синего красителя или их комбинации. Двойная методика в большинстве исследований демонстрирует более высокую частоту идентификации узлов, чем использование одного индикатора, однако она требует координации с отделением ядерной медицины, соблюдения правил радиационной безопасности и доступности 99mTc-радиоколлоида в ограниченный временной интервал [5, 6]. Вместе с тем добавление синего красителя к радиоизотопному методу обеспечивает лишь ограниченный прирост частоты идентификации, что стимулирует поиск альтернативных индикаторов [7, 8]. Кроме того, визуальные красители могут сопровождаться аллергическими реакциями, окрашиванием операционного поля и вариабельной визуальной контрастностью [9, 10].

Индоцианин зеленый (ICG) является флуоресцентным агентом ближнего инфракрасного диапазона, позволяющим в режиме реального времени визуализировать лимфатические сосуды и лимфатические узлы. В онкомаммологии ICG рассматривается как перспективный компонент навигационной хирургии: по данным метаанализов и клинических серий, его частота выявления сторожевых лимфатических узлов обычно превышает показатели синего красителя и сопоставима с радиоизотопным методом [11–16]. Практическое значение ICG особенно заметно при необходимости визуального контроля лимфатических путей, при вариабельной анатомии и стремлении минимизировать число удаляемых узлов без потери стадирующей информативности.

Цель настоящего исследования — оценить техническую выполнимость, диагностическую результативность и безопасность БСЛУ у пациенток с раком молочной железы при использовании двойного картирования ICG-флуоресценцией и 99mTc-меченым коллоидом (99mTc-Нанотопом) с применением флуоресцентной системы MARS VERSION 2.0.0.7.

Материалы и методы

Дизайн исследования. Проведено ретроспективное обсервационное когортное исследование, основанное на анализе медицинской документации, интраоперационных протоколов, данных визуализации и результатов морфологического исследования. Работа выполнена на базе Университетской клинической больницы № 1 Клинического центра Первого МГМУ им. И.М. Сеченова (Москва, Россия). Исследование одобрено локальным этическим комитетом учреждения; все персональные данные перед анализом были обезличены.

Пациентки. В анализ включены 30 женщин в возрасте 18 лет и старше с морфологически подтвержденным инвазивным раком молочной железы и/или carcinoma *in situ* при наличии клинических показаний к аксиллярному

стадированию, которым в период с июля 2022 по январь 2025 г. выполнялось хирургическое лечение с аксиллярным стадированием. Критериями исключения были беременность, лактация, отказ от участия, абсолютные противопоказания к хирургическому вмешательству, а также отзыв информированного согласия. У части пациенток операция проводилась после неоадъювантной системной терапии в соответствии с клиническими показаниями. Показанием к БСЛУ считали клинически негативный аксиллярный статус (cN0) на момент операции либо перевод исходно клинически позитивного статуса (cN+) в ycN0 после неоадъювантной системной терапии, подтвержденный данными клинического осмотра и инструментального обследования; при сохранении клинически позитивного статуса БСЛУ не выполнялась.

Методика картирования. ICG готовили путем растворения 5 мг препарата в 5 мл воды для инъекций (1 мг/мл; ≈1,29 мМ); для картирования вводили 0,25 мл полученного раствора (0,25 мг), что существенно ниже общепринятого предела безопасности 5 мг/кг массы тела. Инъекцию выполняли за 15 мин до операции периареолярно в проекциях 3, 6, 9 и 12 ч (у 22 пациенток), перитуморально (у шести пациенток) либо в обеих зонах (у двух пациенток). В день хирургического вмешательства также проводили периареолярное введение радиофармацевтического препарата «99mTc-Нанотоп» (наноколлоида человеческого сывороточного альбумина, меченного технецием-99m) активностью 80–150 МБк (медиана — 100 МБк). Интраоперационную флуоресцентную навигацию выполняли с использованием системы MARS VERSION 2.0.0.7; при диссекции попеременно применяли стандартный и ближний инфракрасный режимы визуализации. Предоперационное картирование лимфооттока 99mTc-Нанотопа дополнительно оценивали методом однофотонной эмиссионной компьютерной томографии, совмещенной с компьютерной томографией, ОФЭКТ/КТ-лимфосцинтиграфии (рис. 2). Внешний вид системы флуоресцентной визуализации MARS VERSION 2.0.0.7 и интраоперационный этап флуоресцентно-навигационной биопсии сторожевого лимфатического узла представлены на рис. 1.

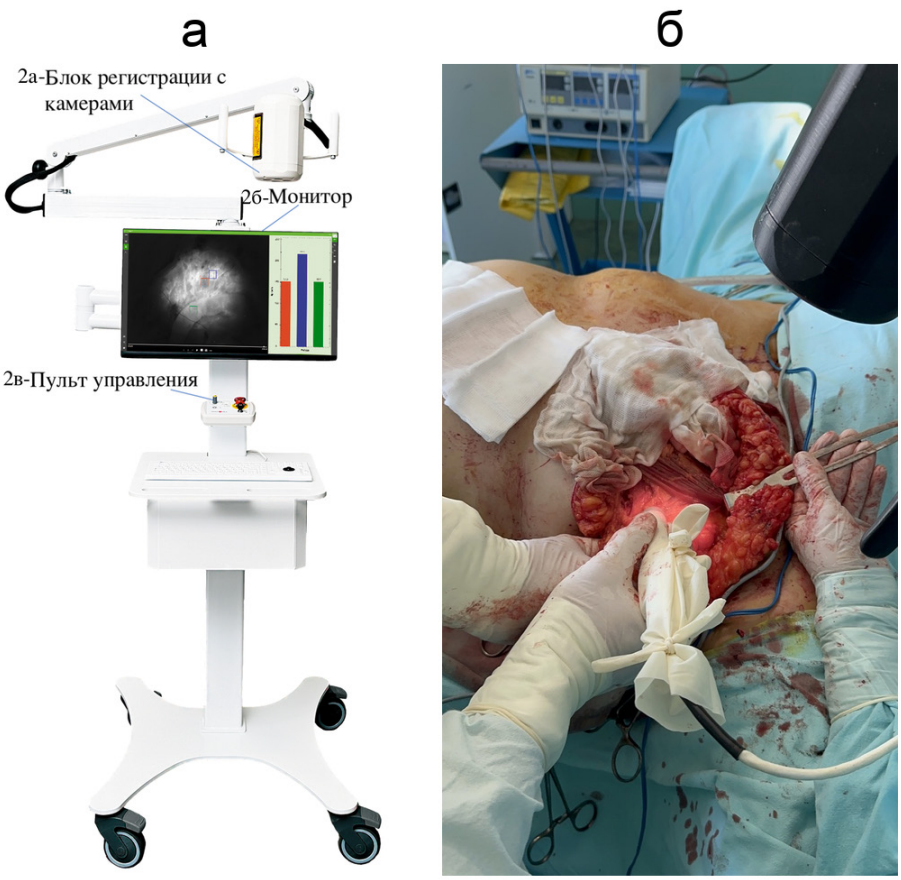

Рис. 1. Флуоресцентно-навигационная биопсия сторожевого лимфатического узла с системой MARS VERSION 2.0.0.7: а — система флуоресцентной визуализации (мобильная стойка с ближнеинфракрасной камерой и монитором, отображающим флуоресцентное изображение и количественные параметры сигнала); б — интраоперационная фотография этапа операции, камера позиционирована над зоной аксиллярного доступа

Fig. 1. Fluorescence-guided sentinel lymph node biopsy using the MARS VERSION 2.0.0.7 system: a — fluorescence imaging system (mobile stand with a near-infrared camera and a monitor displaying the fluorescence image and quantitative signal parameters); б — intraoperative photograph, the camera positioned over the axillary access area

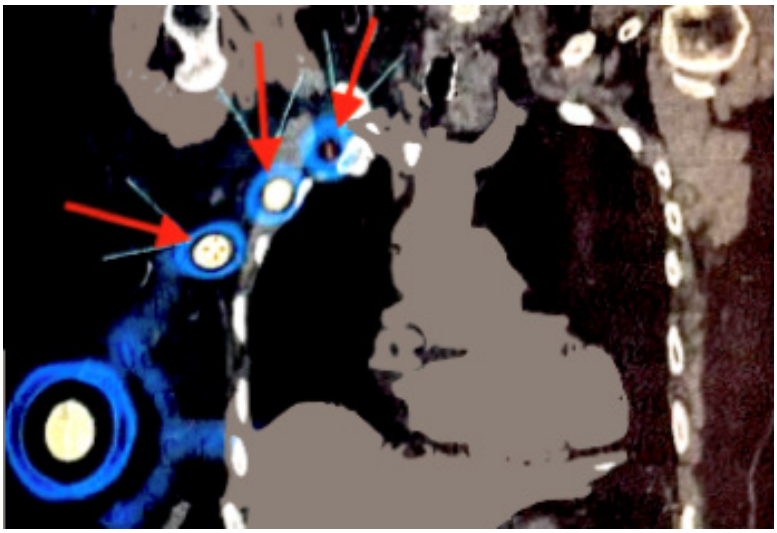

Рис. 2. Предоперационная ОФЭКТ/КТ (SPECT/CT) лимфосцинтиграфия с 99mTc-Нанотопом: визуализируется накопление препарата «99mTc-Нанотоп» в сторожевых лимфатических узлах (стрелки)
Fig. 2. Preoperative SPECT/CT lymphoscintigraphy with 99mTc-Nanotop: tracer uptake in the sentinel lymph nodes is visualized (arrows)

После разметки зоны аксиллярного доступа выполняли разрез по передней подмышечной линии. Флуоресцирующие лимфатические сосуды прослеживали в направлении аксиллярной клетчатки; ICG-позитивные лимфатические узлы удаляли с максимально бережным отношением к лимфатическим структурам, чтобы избежать экстравазации красителя и ухудшения контрастности поля. После удаления каждый узел дополнительно оценивали гамма-зондом. Узлы с радиоактивным накоплением также удаляли и направляли на гистологическое исследование. Объем последующего аксиллярного вмешательства определялся клинической ситуацией, интраоперационными данными и результатами морфологической оценки.

Оцениваемые показатели. Первичными показателями являлись частота идентификации сторожевого лимфатического узла при ICG-картировании и диагностическая точность БСЛУ на уровне пациентки. Референсным стандартом считали результаты морфологического исследования сторожевых лимфатических узлов, а при выполнении аксиллярной лимфодиссекции — также результаты морфологического исследования несторожевых лимфатических узлов. Для пациенток, которым аксиллярная лимфодиссекция не выполнялась, отсутствие метастатического поражения расценивали на основании отрицательного морфологического результата БСЛУ и отсутствия клинических, инструментальных или морфологических признаков аксиллярного прогрессирования за доступный период последующего наблюдения по данным медицинской документации. Ложноотрицательным считали случай отрицательного результата БСЛУ при последующем выявлении метастатического поражения несторожевых лимфатических узлов или признаков аксиллярного прогрессирования в период наблюдения.

Статистический анализ. Количественные переменные представлены как среднее значение с диапазоном либо как медиана с интерквартильным размахом в зависимости от характера данных. Категориальные переменные представлены абсолютными и относительными частотами. Чувствительность, специфичность, отрицательную прогностическую ценность, общую точность и частоту ложноотрицательных результатов рассчитывали на уровне пациентки. 95 %-ные доверительные интервалы определяли точным методом Клоппера — Пирсона. Для сравнения частот в малых подгруппах использовали точный критерий Фишера; различия считали статистически значимыми при $p < 0,05$. Показатели специфичности и общей точности рассчитывали в диагностической матрице на уровне пациентки; при этом положительным результатом БСЛУ считали выявление метастатического поражения хотя бы в одном сторожевом лимфатическом узле, а отрицательным результатом — отсутствие метастатического поражения во всех удаленных сторожевых лимфатических узлах.

Результаты

Клиническая характеристика. Средний возраст 30 пациенток составил 59,5 года, диапазон — 36–80 лет. У большинства пациенток заболевание соответствовало ранним категориям T; преобладали опухоли T1. Опухоли T2 выявлены у пяти пациенток, T3 — у двух, *carcinoma in situ* — у одной. Клинически негативный аксиллярный статус (cN0) на момент установления показаний к БСЛУ имел место у 27 пациенток, которым выполнялась первичная (*upfront*) БСЛУ.

У остальных трех пациенток исходно определялся клинически позитивный статус (cN+); этим больным проводилась неоадъювантная химиотерапия, и БСЛУ выполнялась только после перевода в статус ycN0, подтвержденного при клинико-инструментальном рестадировании. Сообщаемое далее метастатическое поражение является патоморфологическим (референсный стандарт): у пациенток без неоадъювантной терапии оно соответствовало оккультным метастазам в клинически негативных узлах (cN0/pN+), у пациенток после неоадъювантной терапии — резидуальному поражению (ycN0/ypN+). По биологическому подтипу преобладали люминальные варианты рака молочной железы; реже встречались HER2-позитивный и базальноподобный фенотипы. Степень злокачественности варьировала от G1 до G3 с преобладанием G2; экспрессия Ki-67 была неоднородной. Хирургическая тактика включала органосохраняющие вмешательства, мастэктомию, БСЛУ и, при наличии показаний, аксиллярную лимфодиссекцию.

Диагностические показатели на уровне пациентки. По референсному стандарту метастатическое поражение лимфатических узлов выявлено у девяти пациенток. БСЛУ с двойным картированием правильно выявила восемь из этих случаев; один случай классифицирован как ложноотрицательный, поскольку при отрицательном сторожевом лимфатическом узле метастатическое поражение было обнаружено в несторожевых узлах после аксиллярной лимфодиссекции. Чувствительность метода составила 88,9 %; 95 %-ный ДИ — 51,8–99,7; частота ложноотрицательных результатов — 11,1 %; 95 %-ный ДИ — 0,3–48,2. При принятой диагностической матрице отрицательная прогностическая ценность составила 95,5 %; 95 %-ный ДИ — 77,2–99,9; специфичность — 100,0 %; 95 %-ный ДИ — 83,9–100,0; общая точность — 96,7 %; 95 %-ный ДИ — 82,8–99,9. Эти показатели следует интерпретировать с учетом того, что не всем пациенткам выполнялась аксиллярная лимфодиссекция (табл. 1).

Таблица 1. Диагностические показатели БСЛУ на уровне пациентки

Показатель	Значение
Число пациенток в анализе	30
Метастатическое поражение лимфатических узлов по референсному стандарту	9
Отсутствие метастатического поражения по референсному стандарту	21
Истинно положительные случаи	8
Ложноотрицательные случаи	1
Истинно отрицательные случаи	21
Ложноположительные случаи	0
Чувствительность	88,9 % (95 %-ный ДИ: 51,8–99,7)
Специфичность	100,0 % (95 %-ный ДИ: 83,9–100,0)
Отрицательная прогностическая ценность	95,5 % (95 %-ный ДИ: 77,2–99,9)
Общая точность	96,7 % (95 %-ный ДИ: 82,8–99,9)
Частота ложноотрицательных результатов	11,1 % (95 %-ный ДИ: 0,3–48,2)

Table 1. Patient-level diagnostic performance of sentinel lymph node biopsy

Parameter	Value
Number of patients analyzed	30
Node-positive by reference standard	9
Node-negative by reference standard	21
True-positive cases	8
False-negative cases	1
True-negative cases	21
False-positive cases	0
Sensitivity	88.9 % (95 % CI 51.8–99.7)
Specificity	100.0 % (95 % CI 83.9–100.0)
Negative predictive value	95.5 % (95 % CI 77.2–99.9)
Overall accuracy	96.7 % (95 % CI 82.8–99.9)
False-negative rate	11.1 % (95 % CI 0.3–48.2)

Анализ подгрупп. Субгрупповой анализ выполнен среди девяти пациенток с патоморфологически подтвержденным метастатическим поражением лимфатических узлов (референсный стандарт). В подгруппе больных, не получавших неоадъювантную системную терапию (исходно клинически негативный статус cN0, оккультное поражение pN+; n = 6), ложноотрицательный результат наблюдался в одном из шести случаев — 16,7 %; 95 %-ный ДИ — 0,4–64,1. У трех пациенток с резидуальным поражением после неоадъювантной терапии (перевод cN+ → ycN0, патоморфологически ypN+) ложноотрицательных результатов не отмечено — 0,0 %; 95 %-ный ДИ — 0,0–70,8; статистически значимых различий выявлено не было; с учетом крайне малой численности подгрупп анализ имеет исключительно описательный характер (p = 1,000). Единственный случай предшествующей операции на молочной железе среди *node-positive* пациенток совпал с ложноотрицательной классификацией; статистически значимой связи с предшествующим вмешательством не получено (p = 0,111), однако интерпретация ограничена крайне малым числом наблюдений (табл. 2).

Таблица 2. Частота ложноотрицательных результатов в подгруппах пациенток с метастатическим поражением лимфатических узлов

Подгруппа	n	ЛО	ИП	FNR (95 % ДИ)
Без неоадъювантной терапии	6	1	5	16,7 % (0,4–64,1)
После неоадъювантной терапии	3	0	3	0,0 % (0,0–70,8)
Без предшествующей операции	8	0	8	0,0 % (0,0–36,9)
Предшествующая операция	1	1	0	100,0 % (2,5–100,0)

ЛО — ложноотрицательный результат; ИП — истинно положительный результат; FNR — частота ложноотрицательных результатов. Для неоадъювантной терапии p = 1,000; для предшествующей операции p = 0,111 (точный критерий Фишера).

Table 2. False-negative rate in subgroups of node-positive patients

Subgroup	n	FN	TP	FNR (95 % CI)
No neoadjuvant therapy	6	1	5	16.7 % (0.4–64.1)
After neoadjuvant therapy	3	0	3	0.0 % (0.0–70.8)
No prior surgery	8	0	8	0.0 % (0.0–36.9)
Prior surgery	1	1	0	100.0 % (2.5–100.0)

FN — false-negative; TP — true-positive; FNR — false-negative rate. For neoadjuvant therapy p = 1.000; for prior surgery p = 0.111 (Fisher's exact test).

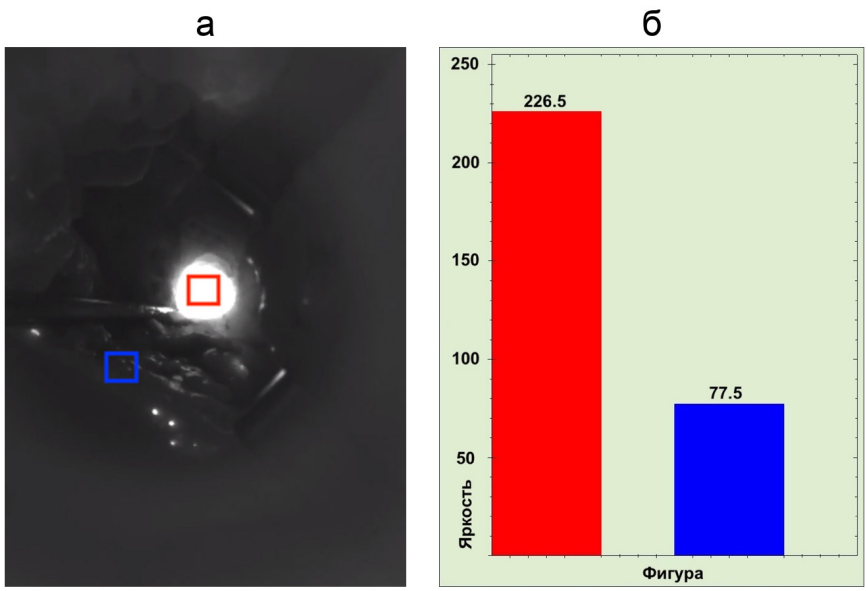

Рис. 3. Интраоперационная флуоресцентная визуализация и количественная оценка сигнала (система MARS VERSION 2.0.0.7, ближний инфракрасный режим): а — ICG-позитивный сторожевой лимфатический узел (красная область интереса) на фоне окружающих тканей (синяя область интереса); б — количественная оценка яркости флуоресценции в выбранных областях (узел — 226,5; фон — 77,5 усл. ед.), объективизирующая контрастность сигнала

Fig. 3. Intraoperative fluorescence imaging and quantitative signal assessment (MARS VERSION 2.0.0.7, near-infrared mode): а — ICG-positive sentinel lymph node (red region of interest) against the surrounding tissue (blue region of interest); б — quantitative fluorescence brightness in the selected regions (node 226.5 vs background 77.5 arbitrary units), objectifying signal contrast

Таблица 3. Показатели интраоперационного картирования

Показатель	Значение
Частота идентификации СЛУ при ICG-картировании	100,0 % (30/30)
Частота идентификации СЛУ при 99mTc-картировании	100,0 % (24/24 с доступными данными)
Число ICG-позитивных СЛУ, медиана [IQR]	2 [1–3]
Число 99mTc-позитивных СЛУ, медиана [IQR]	2 [1–3]

IQR — интерквартильный размах; СЛУ — сторожевой лимфатический узел.
Количественные данные по 99mTc отсутствовали у шести из 30 пациенток; частота идентификации для 99mTc приведена среди пациенток с доступной регистрацией.

Table 3. Intraoperative mapping outcomes

Parameter	Value
SLN identification rate with ICG mapping	100.0 % (30/30)
SLN identification rate with 99mTc mapping	100.0 % (24/24 with available data)
Number of ICG-positive SLNs, median [IQR]	2 [1–3]
Number of 99mTc-positive SLNs, median [IQR]	2 [1–3]

IQR — interquartile range; SLN — sentinel lymph node.
Quantitative 99mTc data were unavailable for 6 of 30 patients; the 99mTc identification rate is reported among patients with available records.

Частота идентификации и интраоперационное картирование. ICG-флуоресцентное картирование выполнено у всех 30 пациенток и позволило визуализировать по меньшей мере один сторожевой лимфатический узел во всех случаях, что соответствует частоте идентификации 100,0 %. Медиана числа ICG-позитивных сторожевых лимфатических узлов составила 2 [1–3]. Количественные данные по 99mTc-картированию были доступны у 24 пациенток; в этой подгруппе частота идентификации также составила 100,0 %, медиана числа 99mTc-позитивных узлов — 2 [1–3] (рис. 3; табл. 3).

Безопасность. Нежелательных реакций, связанных с введением ICG, включая аллергические реакции, гемодинамическую нестабильность или местные осложнения введения, в медицинской документации не зарегистрировано.

Обсуждение

Полученные результаты подтверждают техническую выполнимость двойного картирования сторожевых лимфатических узлов с применением ICG-флуоресценции и 99mTc-Нанотопа при хирургическом лечении пациенток с раком молочной железы. В исследуемой когорте ICG обеспечил 100,0 % частоту идентификации сторожевых лимфатических узлов, а медиана числа удаленных ICG-позитивных узлов составила 2. Такой показатель соответствует современным данным о высокой выявляемости СЛУ при флуоресцентной навигации [11–16].

Диагностические показатели на уровне пациентки также были благоприятными: чувствительность — 88,9 %, специфичность — 100,0 %, отрицательная прогностическая ценность — 95,5 %, и общая точность — 96,7 %. Частота ложноотрицательных результатов 11,1 % находится в диапазоне, описанном для БСЛУ в клинической практике, однако широкие доверительные интервалы отражают малое число *node-positive* пациенток и не позволяют экстраполировать эти значения без осторожности. Тем не менее, сочетание флуоресцентной и радиоизотопной навигации представляется рациональным: ICG предоставляет хирургу визуальную информацию о лимфатическом русле в реальном времени, тогда как БСЛУ с помощью 99mTc-Нанотопа сохраняет значение стандартизированного радионавигационного компонента.

Практическим преимуществом ICG является возможность наблюдать направление лимфооттока до и во время диссекции, что особенно важно при вариабельной анатомии, измененных тканях, после неоадъювантной терапии или при необходимости более точного выбора зоны доступа. В отличие от синего красителя, ICG не окрашивает ткани видимым цветом и дает контрастность в ближнем инфракрасном диапазоне, однако глубина визуализации остается ограниченной, а качество изображения зависит от толщины подкожной клетчатки, расстояния до камеры и технических параметров системы.

Субгрупповой анализ не выявил статистически значимой связи ложноотрицательных результатов с неоадъювантной терапией. Отсутствие ложноотрицательных случаев в группе после неоадъювантного лечения не следует рассматривать как доказательство превосходства метода в этой клинической ситуации, поскольку соответствующая подгруппа включала только трех пациенток с метастатическим поражением лимфатических узлов. Аналогично наблюдение о ложноотрицательном результате у единственной пациентки с предшествующей операцией

на молочной железе требует исключительно описательной интерпретации. Следует подчеркнуть, что все пациентки с исходным статусом cN+ подвергались БСЛУ только после перевода в статус ycN0 на фоне неоадъювантной терапии, подтвержденного при клинико-инструментальном рестадировании; таким образом, показания к БСЛУ во всех случаях соответствовали действующим клиническим рекомендациям.

Важным результатом является отсутствие зарегистрированных нежелательных реакций на ICG при использованной дозе 0,25 мг. Это согласуется с опубликованным профилем безопасности препарата при флуоресцентной навигации. Вместе с тем перед внедрением метода в широкую практику необходимы стандартизированные протоколы разведения, времени введения, анатомической зоны инъекции, параметров флуоресцентной системы и регистрации данных на уровне отдельных лимфатических узлов.

Практические аспекты применения. С практической точки зрения методика легко интегрируется в стандартный хирургический процесс. Введение ICG (периареолярно или перитуморально) за 15 мин до операции технически просто и обеспечивает быстрое поступление препарата в лимфатическое русло. Использованная доза 0,25 мг существенно ниже порога безопасности 5 мг/кг, а флуоресцентная навигация в реальном времени позволяет визуализировать направление лимфооттока еще до разреза и уточнять зону хирургического доступа, что особенно ценно при измененной анатомии и после неоадъювантной терапии. В отличие от синего красителя, ICG не окрашивает операционное поле и не маскирует ткани, а сочетание с 99mTc снижает зависимость от жесткого временного окна радиоизотопного картирования и повышает надежность идентификации узлов. Основными практическими требованиями являются наличие ближнеинфракрасной камеры (в настоящем исследовании — система MARS VERSION 2.0.0.7), короткая кривая обучения работе в двух режимах визуализации и стандартизация протокола разведения, дозы и времени введения препарата; ограничивающими факторами остаются глубина визуализации, зависящая от толщины подкожной клетчатки и расстояния до камеры. Помимо радиоизотопного и флуоресцентного методов, для аксиллярного стадирования исследуются и другие подходы, включая магнитные индикаторы [18]; современные стратегии оценки состояния аксиллярных лимфатических узлов обобщены в обзорах [17].

К ограничениям исследования относятся ретроспективный дизайн, малый размер выборки, небольшое число пациенток с метастатическим поражением лимфатических узлов и неполная количественная регистрация 99mTc-позитивных узлов у части пациенток. Кроме того, исследование выполнено в одном клиническом центре и отражает опыт конкретной хирургической команды и конкретной флуоресцентной системы. У пациенток без аксиллярной лимфодиссекции отрицательный аксиллярный статус оценивали на основании отрицательного морфологического результата БСЛУ и данных последующего наблюдения; вместе с тем отсутствие морфологической верификации всех несторожевых лимфатических узлов может рассматриваться как потенциальный источник верификационного смещения. Эти факторы ограничивают статистическую мощность исследования и требуют подтверждения полученных результатов в более крупных проспективных исследованиях с заранее заданными конечными точками.

Заключение

Двойное картирование сторожевых лимфатических узлов с использованием индоцианина зеленого и 99mTc-Нанотопа при раке молочной железы продемонстрировало высокую частоту интраоперационной идентификации узлов, благоприятные показатели диагностической точности и отсутствие зарегистрированных ICG-ассоциированных нежелательных реакций. Методика может применяться как воспроизводимый навигационный подход к аксиллярному стадированию, дополняющий стандартную радиоизотопную БСЛУ. Для окончательной оценки ее роли необходимы более крупные проспективные исследования с полной регистрацией данных на уровне каждого удаленного лимфатического узла.

Благодарности

При подготовке рукописи авторы использовали языковую модель ChatGPT (GPT-5), разработанную OpenAI, исключительно для языкового редактирования, стилистической унификации и проверки структуры текста. ИИ не использовался для генерации первичных данных, статистического анализа, интерпретации результатов или формулирования научных выводов. Авторы полностью проверили и утвердили окончательный текст рукописи и несут ответственность за его точность, оригинальность и научное содержание.

Acknowledgments

The authors used ChatGPT (GPT-5), developed by OpenAI, solely for language editing, stylistic harmonization, and structural checking of the manuscript. AI was not used to generate primary data, perform statistical analysis, interpret results, or formulate scientific conclusions. The authors reviewed and approved the final manuscript and accept full responsibility for its accuracy, originality, and scientific content.

Конфликт интересов

Авторы заявляют об отсутствии конфликта интересов.

Conflict of interest

The authors declare no conflict of interest.

Соблюдение прав пациентов и правил биоэтики
Исследование проведено в соответствии с принципами Хельсинкской декларации. Пациентки подписали информированное согласие на хирургическое лечение, обработку обезличенных клинических данных и использование данных в научных публикациях. Протокол исследования одобрен локальным этическим комитетом ФГАОУ ВО «Первый МГМУ им. И.М. Сеченова» Минздрава России, протокол № 24-23 от 07.12.2023.

Compliance with patient rights and principles of bioethics
The study was conducted in accordance with the principles of the Declaration of Helsinki. The patients signed informed consent forms for surgical treatment, processing of anonymized clinical data, and use of the data in scientific publications. The study protocol was approved by the Local Ethics Committee of I.M. Sechenov First Moscow State Medical University (Protocol No. 24-23 dated December 7, 2023).

Финансирование
Исследование не имело внешнего финансирования.
Funding
The study received no external funding.

Участие авторов
Концепция и дизайн исследования — Курди Я., Курди Ф., Решетов И.В.; сбор и систематизация клинических данных — Курди Я., Курди М., Ширяев А.А., Сукорцева Н.С., Писарева Т.Н.; хирургическое и клиническое сопровождение — Истранов А.Л., Решетов И.В., Писарева Т.Н.; статистический анализ — Курди Ф., Курди Я.; подготовка рукописи — Курди Я., Курди Ф.; редактирование и утверждение окончательной версии рукописи — все авторы.

Authors' contributions
Study conception and design — Kurdi Y., Kurdi F., Reshetov I.V.; clinical data collection and systematization — Kurdi Y., Kurdi M., Shiryaev A.A., Sukortseva N.S., Pisareva T.N.; surgical and clinical supervision — Istranov A.L., Reshetov I.V., Pisareva T.N.; statistical analysis — Kurdi F., Kurdi Y.; manuscript drafting — Kurdi Y., Kurdi F.; critical revision and approval of the final manuscript — all authors.

ЛИТЕРАТУРА / REFERENCES

1. Giuliano A.E., Jones R.C., Brennan M., Statman R. Sentinel lymphadenectomy in breast cancer. *J Clin Oncol*. 1997; 15(6): 2345-2350.-DOI: 10.1200/JCO.1997.15.6.2345.
2. Krag D.N., Anderson S.J., Julian T.B., et al. Sentinel-lymph-node resection compared with conventional axillary-lymph-node dissection in clinically node-negative patients with breast cancer: overall survival findings from the NSABP B-32 randomised phase 3 trial. *Lancet Oncol*. 2010; 11(10): 927-933.-DOI: 10.1016/S1470-2045(10)70207-2.
3. Veronesi U., Paganelli G., Viale G., et al. Sentinel-lymph-node biopsy as a staging procedure in breast cancer: update of a randomised controlled study. *Lancet Oncol*. 2006; 7(12): 983-990.-DOI: 10.1016/S1470-2045(06)70947-0.
4. Qiu S.Q., Zhang G.J., Jansen L., et al. Evolution in sentinel lymph node biopsy in breast cancer. *Crit Rev Oncol Hematol*. 2018; 123: 83-94.-DOI: 10.1016/j.critrevonc.2017.09.010.
5. Manca G., Tardelli E., Rubello D., et al. Sentinel lymph node biopsy in breast cancer: a technical and clinical appraisal. *Nucl Med Commun*. 2016; 37(6): 570-576.-DOI: 10.1097/MNM.0000000000000489.
6. Yang J., Xu L., Liu P., et al. Accuracy of sentinel lymph node biopsy in breast cancer: pitfalls in the application of single tracers. *Cancer Manag Res*. 2020; 12: 3045-3051.-DOI: 10.2147/CMAR.S244806.
7. Teal C.B., Slocum J.P., Akin E.A. Evaluation of the benefit of using blue dye in addition to radioisotope for sentinel lymph node biopsy in patients with breast cancer. *Breast J*. 2005; 11(6): 391-393.-DOI: 10.1111/j.1075-122x.2005.00126.x.
8. Rauch P., Merlin J.L., Leufflen L., et al. Limited effectiveness of patent blue dye in addition to isotope scanning for identification of sentinel lymph nodes: cross-sectional real-life study in 1024 breast cancer patients. *Int J Surg*. 2016; 33: 177-181.-DOI: 10.1016/j.ijsu.2016.08.002.
9. Varghese P., Abdel-Rahman A.T., Akberali S., et al. Methylene blue dye: a safe and effective alternative for sentinel lymph node localization. *Breast J*. 2008; 14(1): 61-67.-DOI: 10.1111/j.1524-4741.2007.00520.x.
10. Thevarajah S., Huston T.L., Simmons R.M. A comparison of the adverse reactions associated with isosulfan blue versus methylene blue dye in sentinel lymph node biopsy for breast cancer. *Am J Surg*. 2005; 189(2): 236-239.-DOI: 10.1016/j.amjsurg.2004.06.042.
11. Verbeek F.P.R., Troyan S.L., Mieog J.S.D., et al. Near-infrared fluorescence sentinel lymph node mapping in breast cancer: a multicenter experience. *Breast Cancer Res Treat*. 2014; 143(2): 333-342.-DOI: 10.1007/s10549-013-2802-9.
12. Papathemelis T., Jablonski E., Scharl A., et al. Sentinel lymph node biopsy in breast cancer patients by means of indocyanine green using the Karl Storz VITOM fluorescence camera. *Biomed Res Int*. 2018; 2018: 6251468.-DOI: 10.1155/2018/6251468.
13. Sugie T., Kinoshita T., Masuda N., et al. Evaluation of the clinical utility of the ICG fluorescence method compared with the radioisotope method for sentinel lymph node biopsy in breast cancer. *Ann Surg Oncol*. 2016; 23(1): 44-50.-DOI: 10.1245/s10434-015-4809-4.
14. Thongvitokomarn S., Polchai N. Indocyanine green fluorescence versus blue dye or radioisotope regarding detection rate of sentinel lymph node biopsy and nodes removed in breast cancer: a systematic review and meta-analysis. *Asian Pac J Cancer Prev*. 2020; 21(5): 1187-1195.-DOI: 10.31557/APJCP.2020.21.5.1187.
15. Zhang X., Li Y., Zhou Y., et al. Diagnostic performance of indocyanine green-guided sentinel lymph node biopsy in breast cancer: a meta-analysis. *PLoS One*. 2016; 11(6): e0155597.-DOI: 10.1371/journal.pone.0155597.
16. Akrida I., Michalopoulos N.V., Lagadinou M., et al. An updated review on the emerging role of indocyanine green (ICG) as a sentinel lymph node tracer in breast cancer. *Cancers* (Basel). 2023; 15(24): 5755.-DOI: 10.3390/cancers15245755.
17. Chang J.M., Leung J.W.T., Moy L., et al. Axillary nodal evaluation in breast cancer: state of the art. Radiology. 2020; 295(3): 500-515.-DOI: 10.1148/radiol.2020192534.
18. Karakatsanis A., Christiansen P.M., Fischer L., et al. The Nordic SentiMag trial: a comparison of superparamagnetic iron oxide nanoparticles versus 99mTc and patent blue in the detection of sentinel node in patients with breast cancer and a meta-analysis of earlier studies. *Breast Cancer Res Treat*. 2016; 157(2): 281-294.-DOI: 10.1007/s10549-016-3809-9.

Поступила в редакцию / Received / 22.05.2026
Прошла рецензирование / Reviewed / 16.07.2026
Принята к печати / Accepted for publication / 17.09.2026

Сведения об авторах / Author Information / ORCID

Яхйя Курди / Yahya Kurdi / ORCID ID: 0000-0001-9920-1950; eLibrary SPIN: 4922-4009.

Ферял Курди / Feryal Kurdi / ORCID ID: 0000-0003-0529-4872; eLibrary SPIN: 5670-2360.

Мухаммад Курди / Muhammad Kurdi / ORCID ID: 0009-0006-6543-3060; eLibrary SPIN: 8986-1857.

Татьяна Николаевна Писарева / Tatiana N. Pisareva / ORCID ID: 0009-0004-2535-825X; eLibrary SPIN: 9768-8846.

Наталья Сергеевна Сукорцева / Natalya S. Sukortseva / ORCID ID: 0000-0002-7704-1658; eLibrary SPIN: 1728-6019; Author ID (Scopus): 57204624050.

Артем Анатольевич Ширяев / Artem A. Shiryaev / ORCID ID: 0000-0001-9421-420X; eLibrary SPIN: 9117-0810; Researcher ID (WOS): GRO-0779-2022; Author ID (Scopus): 57194059671.

Андрей Леонидович Истранов / Andrey L. Istranov / ORCID ID: 0000-0003-0222-2910; eLibrary SPIN: 5248-0477; Author ID (Scopus): 6503880798.

Игорь Владимирович Решетов / Igor V. Reshetov / ORCID ID: 0000-0002-0909-6278; eLibrary SPIN: 3845-6604; Author ID (Scopus): 6701353127.