Вопросы онкологии, 2026. Том 72, № 5
УДК 616.831-006.6.
DOI 10.37469/0507-3758-2026-72-5-2686

© Г.А. Паньшин, Е.Ю. Кандакова, С.Ю. Мельник

Отдаленные результаты лечения медуллобластомы головного мозга у взрослых пациентов, получавших радиотерапию на фоне комплексного лечения: современный опыт работы в крупном федеральном онкологическом центре

Федеральное государственное бюджетное учреждение «Российский научный центр рентгенорадиологии» Министерства здравоохранения Российской Федерации, Москва, Российская Федерация

© Georgiy A. Pan'shin, Elena Yu. Kandakova, Sergei Yu. Melnik

Long-Term Outcomes of Brain Medulloblastoma Treatment in Adult Patients Receiving Radiation Therapy as Part of Comprehensive Treatment: Current Experience at a Major Federal Cancer Center

Russian Scientific Center of Radiology, Moscow, the Russian Federation

Введение. В настоящее время в России отсутствует обширная статистика и, соответственно, нет адекватных результатов специального противоопухолевого лечения взрослых пациентов с медуллобластомой. Это связано, в основном, с весьма редкой формой данного вида злокачественных опухолей головного мозга у совершеннолетних больных по сравнению с детским контингентом населения страны. Эти пациенты лечатся в рамках уже разработанных педиатрических исследований. Вместе с тем опубликованные данные свидетельствуют о важных различиях между медуллобластомой у детей и взрослых пациентов с точки зрения биологии опухоли, общей стратегий лечения и предикторов исхода.

Цель. Проанализировать выживаемости взрослых пациентов с первичной медуллобластомой головного мозга после проведенного специального лечения в зависимости от основных прогностических факторов.

Материалы и методы. В работе проанализированы пятнадцатилетние итоги (2010–2024) ретроспективного нерандомизированного когортного исследования комплексного лечения 87 взрослых пациентов с первичной медуллобластомой головного мозга.

Результаты. Общий размер выборки при проведении ретроспективного анализа комплексного лечения пациентов с диагнозом медуллобластома составил 87 случаев, в которых 22 (25,2 %) пациента умерли, а 65 (74,7 %) продолжали отмечаться на момент последнего наблюдения. Медиана общей выживаемости составила 97,08 мес. (95 %-ный ДИ: 76,521–117,648). Оценка безрецидивной выживаемости также проводилась среди всех 87 случаев. У 44 пациентов (50,6 %) возник рецидив опухоли, а 43 (49,4 %) человека продолжали наблюдаться без наличия рецидива основного заболевания. При этом медиана безрецидивной выживаемости составила 42,94 мес. (95 %-ный ДИ: 31,115–54,776).

Выводы. Объем операции и гистологическая картина опухоли, в том числе и с ее молекулярной детализацией, не влияли на продолжительность как общей, так и безрецидивной выживаемости взрослых пациентов. Использование разовой очаговой дозы фракционирования, составляющей 1,8 Гр, оказалось статистически значимо эффективнее режимов в 2,0 и 2,5 Гр в плане влияния на безрецидивную

Introduction. Currently, there is a lack of comprehensive statistics and, consequently, adequate outcomes of specialized antitumor treatment for adult patients with medulloblastoma in Russia. This is primarily attributable to the extreme rarity of this malignant brain tumor in the adult population compared with the pediatric population. Adult patients are treated within the framework of established pediatric protocols. However, published data indicate important differences between medulloblastoma in children and adults with respect to tumor biology, overall treatment strategies, and outcome predictors.

Aim. To analyze survival in adult patients with primary brain medulloblastoma after specialized treatment, according to major prognostic factors.

Material and Methods. This study analyzed the 15-year results (2010–2024) of a retrospective non-randomized cohort study of comprehensive treatment in 87 adult patients with primary brain medulloblastoma.

Results. The total sample for the retrospective analysis comprised 87 patients with medulloblastoma who received comprehensive treatment: 22 (25.2 %) patients died, and 65 (74.7 %) remained under follow-up at the time of the last assessment. Median overall survival was 97.08 months (95 % CI: 76.521–117.648). Disease-free survival was also assessed in all 87 cases: tumor recurrence occurred in 44 (50.6 %) patients, while 43 (49.4 %) patients remained under follow-up without recurrence of the underlying disease. Median disease-free survival was 42.94 months (95 % CI: 31.115–54.776).

Conclusions. The extent of surgery and the histological features of the tumor, including molecular characterization, did not affect overall or disease-free survival in adult patients. A single fraction dose of 1.8 Gy was statistically significantly more effective than 2.0 Gy and 2.5 Gy regimens with respect to disease-free survival in adult patients (p = 0.01). Irradiation of the entire posterior cranial fossa was associated with a sig-

DOI 10.37469/0507-3758-2026-72-5-2686

выживаемость взрослых пациентов (p = 0,01). Установлено, что облучение всей задней черепной ямки способствует достоверному увеличению безрецидивной выживаемости пациентов по сравнению с облучением лишь ложа опухоли или ее остатка после хирургического этапа комплексного лечения.

Ключевые слова: нейроонкология; медуллобластома взрослых пациентов; радиотерапия; краниоспинальное облучение; прогностические факторы; результаты

Для цитирования: Паньшин Г.А., Кандакова Е.Ю., Мельник С.Ю. Отдаленные результаты лечения медуллобластомы головного мозга у взрослых пациентов, получавших радиотерапию на фоне комплексного лечения: современный опыт работы в крупном федеральном онкологическом центре. *Вопросы онкологии*. 2026; 72(5): 1219–1226.-DOI: 10.37469/0507-3758-2026-72-5-2686

nificant improvement in disease-free survival compared with irradiation of the tumor bed alone or the residual tumor after the surgical stage of comprehensive treatment.

Keywords: neuro-oncology; adult medulloblastoma; radiotherapy; craniospinal irradiation; prognostic factors; outcomes

For Citation: Georgiy A. Pan'shin, Elena Yu. Kandakova, Sergei Yu. Melnik. Long-term outcomes of brain medulloblastoma treatment in adult patients receiving radiation therapy as part of comprehensive treatment: Current experience at a major Federal cancer center. *Voprosy Onkologii = Problems in Oncology*. 2026; 72(5): 1219–1226.-DOI: 10.37469/0507-3758-2026-72-5-2686

✉ Контакты: Паньшин Георгий Александрович, g.a.panshin@mail.ru

Введение

Впервые описанная Бейли и Кушингом в 1925 г. медуллобластома (МБ) [1] как один из видов злокачественных новообразований головного мозга, формирующаяся из незрелых клеток нейроглии, является редкой злокачественной эмбриональной опухолью, локализующейся в задней черепной ямке и относящейся к семейству примитивных нейроэктодермальных опухолей (PNET — Primitive NeuroEctodermal Tumor). При этом она представляет собой весьма гетерогенную, агрессивную и инвазивную злокачественную опухоль, возникающую в мозжечке, которая является наиболее распространенной опухолью головного мозга у детей. На ее долю которой приходится почти 20 % всех детских злокачественных новообразований данной локализации [2].

Следует подчеркнуть, что возраст пациента в начале развития МБ, как правило, варьирует от рождения до окончания пубертатного периода, но уровень заболеваемости резко снижается после 15 лет [3]. Таким образом, в нейроонкологической практике у взрослых пациентов МБ является очень редким заболеванием, составляя всего 0,4–1 % от всех опухолей центральной нервной системы, с определенной частотой 0,6–1 случая на миллион в год [4, 5].

Результаты продолжительности жизни взрослых пациентов с опухолями головного мозга демонстрируют международные региональные различия с пятилетними общими показателями выживаемости в диапазоне 60–75 % в странах с низким экономическим уровнем доходов и до 80–90 % в странах с высоким уровнем жизни, что в первую очередь объясняется различиями в доступе к специализированной нейрохирургической помощи, в том числе и радиотерапевтической, а в целом — к комплексному междисциплинарному ведению пациентов [6].

В настоящее время в России отсутствует обширная статистика и, соответственно, адекватные результаты специального лечения именно взрослых пациентов с МБ, что связано, в основном, с весьма редкой формой данного вида злокачественных опухолей головного мозга у совершеннолетних больных по сравнению с детским контингентом населения страны. Из-за ограниченного числа взрослых пациентов с МБ отсутствуют данные и, соответственно, результаты рандомизированных исследований, и эти пациенты лечатся в рамках уже разработанных педиатрических исследований. Вместе с тем опубликованные данные свидетельствуют о важных различиях между МБ у детей и взрослых пациентов с точки зрения биологии опухоли, общей стратегии лечения и предикторов исхода. Данное обстоятельство влечет за собой разработку современной высокотехнологичной тактики лечения данной группы пациентов, способствующей увеличению как общей, так и безрецидивной выживаемости с наименьшим количеством побочных токсических эффектов. Такая ситуация в первую очередь связана с определением основных прогностических факторов, являющихся ключевыми параметрами, предопределяющими разработку наиболее адекватной тактики специального противоопухолевого лечения больных с первичной МБ головного мозга с оценкой вероятности выздоровления или возможного развития осложнений.

Материалы и методы

В рамках настоящего исследования был проведен анализ ретроспективных данных лечения 87 взрослых пациентов с верифицированной первичной МБ головного мозга. Оценивалось влияние таких факторов, как объем резекции опухоли, применение химиотерапевтических режимов, методы радиотерапии, а также общие и специфические параметры, влияющие на показатели общей и безрецидивной выживаемости пациентов.

Радиотерапевтический этап комплексного лечения проводился в ФГБУ «РНЦРР» МЗ РФ. Морфологические и молекулярные исследования выполнялись после операций, реализованных, в основном, в ФГАУ «НМИЦ нейрохирургии им. акад. Н.Н. Бурденко» Минздрава России. В случаях, когда хирургическое лечение проводилось в других лечебных учреждениях, его результаты подлежали обязательной экспертной оценке в НМИЦ нейрохирургии им. акад. Н.Н. Бурденко.

В итоге были определены наиболее значимые прогностические факторы, влияющие на показатели общей и безрецидивной выживаемости взрослых больных с МБ после проведенного комплексного лечения. Большинство пациентов оказалось в возрасте моложе 30 лет (82,8 %) по сравнению с другими возрастными группами больных (17,2 %). Средний возраст исследуемой группы больных составил 24,4 года.

Согласно ретроспективному анализу, мужчин в исследовании было 48 (55,2 %), а женщин — 39 (44,8 %), что, согласно полученным статистическим данным, соответствовало соотношению мужчины/женщины, как 1,2/1. Комплексное лечение пациентов включало три последовательных этапа: хирургический, радиотерапевтический в послеоперационном периоде с последующей химиотерапией. Следует подчеркнуть, что хирургическое лечение у пациентов с первичной МБ являлось, несомненно, одним из основных этапов проведенного комплексного лечения, радикальность которого оценивалась по данным послеоперационной магнитно-резонансной томографии (МРТ) в срок от 24 ч до 2 недель после операции. Из 87 пациентов хирургическое лечение было реализовано у 80 больных (92,0 %) в объеме тотального удаления опухоли, у семи пациентов — в объеме субтотальной резекции (8,0 %).

Согласно принятым стандартам лечения опухолей центральной нервной системы, всем пациентам выполнялось гистологическое исследование операционного материала, интерпретированного согласно гистологической классификации ВОЗ 2021 г. При этом были получены следующие данные: классический тип МБ — у 55 (63,3 %) больных, крупноклеточный тип — у трех (3,4 %), анапластический тип — у двух (2,3 %), десмопластический тип — у 11 (12,6 %), и вариант с повышенной нодулярностью — у 16 пациентов (18,4 %). Таким же образом больные были распределены по молекулярно-прогностическим группам. В отличие от пациентов детского возраста, у взрослых больных группа 3 практически не встречается, данная ситуация отмечалось и в проведенном исследовании. При этом WNT-группа выявлена у 22 (25,3 %) больных, SHH — у 24 человек (27,6 %), и у 41 пациента (47,1 %) диагностирована группа 4.

Для оценки метастатического поражения спинного и головного мозга (M+ стадия) пациентам в послеоперационном периоде было выполнено микроскопическое исследование ликвора, полученного путем люмбальной пункции, а также КТ- или МРТ-исследования с применением контрастного вещества.

Отсутствие опухолевых клеток в ликворе наблюдалось у 26 пациентов (29,9 %), у одного пациента (1,1 %) они были обнаружены, в связи с чем установлена стадия M1. У шести пациентов (6,9 %) были метастазы в пределах субарахноидального пространства III и IV желудочков (стадии M2), у семи (8,0 %) — в субарахноидальном пространстве спинного мозга (стадия M3). У 47 (54,0 %) больных исследование ликвора не проводилось по объективным причинам, но при этом с помощью других диагностических методов метастазов за пределами центральной нервной системы (ЦНС) выявлено не было (стадия M4 — экстраневральные/экстракраниальные метастазы).

Все пациенты, проходившие курс дистанционной конформной радиотерапии, были разделены на две группы: в одной группе было проведено облучение без радиомодификации, а в другой радиомодификация выполнялась согласно общепринятым стандартам лечения опухолей ЦНС в виде применения химиотерапевтических препаратов из группы противоопухолевых средств (винкристина или темозоломида). У 65 (74,7 %) больных радиотерапия проводилась без радиомодификации, у 17 (19,5 %) курс облучения сочетался с еженедельным применением винкристина 1 мг/м^2, а у пяти (5,8 %) — с приемом темозоломида (75 мг/м^2 за 30–40 мин до сеанса облучения) в дни проведения радиотерапии.

Результаты

На сегодняшний день современное стандартное специальное лечение МБ у взрослых пациентов построено на основе проведения мультимодальной терапии, включающей наиболее щадящую хирургическую резекцию с последующей радиохимиотерапией, реализуемых и адаптированных к пациентам на основе стратификации риска [7]. При этом в рамках такого междисциплинарного подхода к лечению МБ удается достичь, в среднем, пятилетней выживаемости у взрослых пациентов в диапазоне от 50 до 90 % [8–10].

Важно подчеркнуть, что при проведении анализа выживаемости пациентов метод Каплана — Майера хотя и предоставляет общую картину выживаемости, зачастую не обладает достаточной мощностью для обнаружения статистически

значимых различий между группами. В отличие от него, пропорциональная регрессия Кокса, благодаря своей способности интегрировать множество ковариат, демонстрирует повышенную чувствительность в выявлении достоверных эффектов, которые могли остаться незамеченными при простом сопоставлении кривых выживаемости. Именно эти многофакторные аспекты были интегрированы в заключительный этап анализа проведенного исследования.

В данной работе общий размер выборки при проведении ретроспективного анализа результатов комплексного лечения пациентов с диагнозом первичной МБ у взрослых пациентов составил 87 случаев, из которых 22 (25,3 %) пациента умерли в процессе динамического наблюдения, а 65 (74,7 %) продолжали отмечаться до момента последнего наблюдения. В целом показатели общей выживаемости больных представлены на рис. 1 (использован метод Каплана — Майера).

Анализ данных, представленных на рис. 1, демонстрирует, что медиана общей выживаемости пациентов составила 97,08 мес. (95 %-ный ДИ: 76,521–117,648). При этом показатель пятилетней общей выживаемости достиг 74,8 %, а десятилетней — 36 %.

Оценка безрецидивной выживаемости также проводилась среди всех 87 случаев. При этом у 44 больных (50,6 %) возник рецидив опухоли, а 43 (49,4 %) пациента продолжали наблюдаться без рецидива. Показатели безрецидивной выживаемости всех больных представлены на рис. 2 (использован метод Каплана — Майера).

Анализ данных, представленных на рис. 2, демонстрирует, что медиана безрецидивной выживаемости пациентов составила 42,94 мес. (95 %-ный ДИ: 31,115–54,776). При этом показатель пятилетней выживаемости достигает 35,0 %, а десятилетней выживаемости — 10,0 %.

В целом на основании анализа в зависимости от ряда прогностических факторов по методу Каплана — Майера выявлено, что показатель выживаемости больных в зависимости от пола достоверно отличается у женщин по сравнению с мужчинами, в отношении как общей, так и безрецидивной выживаемости. Так, показатели общей двух- и трехлетней выживаемости у женщин составили 97,3 %, а пятилетней — 91,2 %, в то время как у мужчин они были 93,2, 82,6 и 63,0 % соответственно ($p = 0,03$). В то же время показатели двух-, трех- и пятилетней безрецидивной выживаемости у женщин составили 87,6, 70,6 и 47,5 %, а у мужчин — 77,1, 47,5 и 26,8 % соответственно ($p = 0,03$).

В свою очередь, достоверных различий в общей и безрецидивной выживаемости больных в зависимости от возраста при реализации ретроспективного анализа проведенного исследования зафиксировано не было ($p > 0,05$).

Также на основании проведенного статистического анализа были получены данные о том, что объем операции не оказывает статистически значимого влияния на показатели как общей ($p = 0,27$), так и безрецидивной выживаемости ($p = 0,62$), что, скорее всего, связано с количеством включенных пациентов.

Аналогичным образом было установлено, что гистологическая картина медуллобластомы так же, как и ее молекулярные группы, равно как и процесс метастазирования, значимо не влияют на продолжительность как общей, так и безрецидивной выживаемости взрослых пациентов ($p > 0,05$).

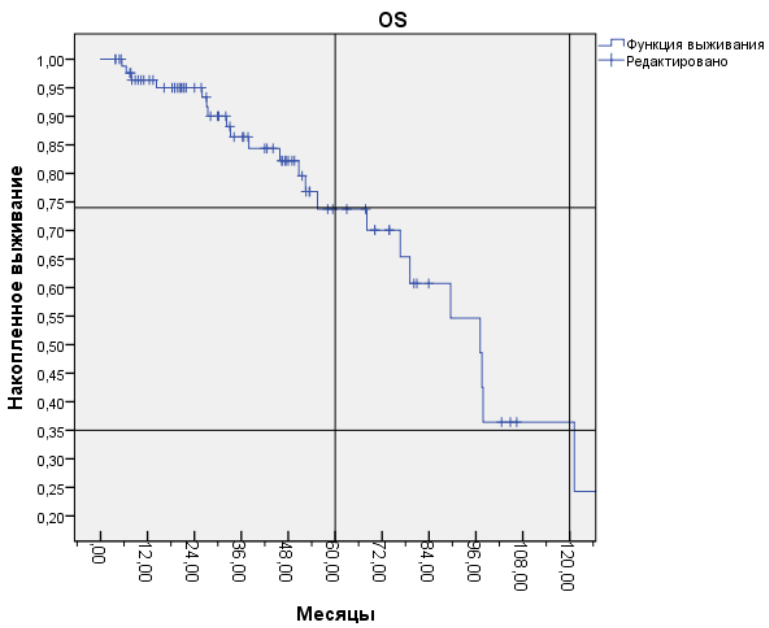

Рис. 1. Показатели общей выживаемости всех пациентов с диагнозом первичной медуллобластомы
Fig. 1. Overall survival in all patients with primary medulloblastoma

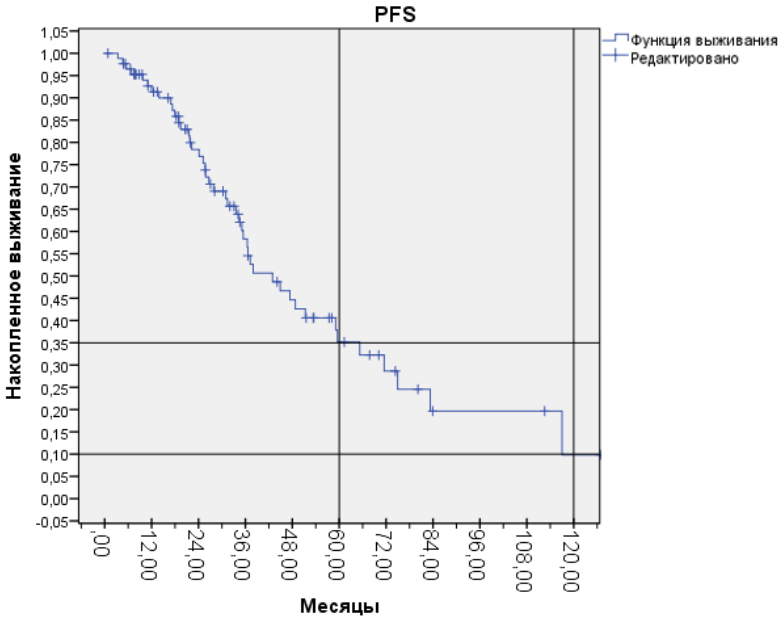

Рис. 2. Показатели безрецидивной выживаемости пациентов с диагнозом первичной медуллобластомы
Fig. 2. Recurrence-free survival in patients with primary medulloblastoma

Таблица. Многофакторный анализ основных клинических факторов пациентов с медуллобластомой, влияющих на показатель безрецидивной выживаемости (регрессия Кокса). Переменные в уравнении

	B	Ст. ош.	Вальд	Ст. св.	Значимость	Exp (B)
Возраст на момент установки диагноза	–,014	,019	,601	1	,438	,986
Метастазирование	,038	,102	,140	1	,708	1,039
Радиомодификация	–1,115	,522	4,563	1	,033	,328
Методика облучения	,399	,137	8,460	1	,004	1,490
Объем операции	–,196	,638	,095	1	,758	,822
Гистология	–,021	,100	,042	1	,837	,980
Пол	,701	,346	4,102	1	,043	2,016
Молекулярная характеристика	,124	,105	1,388	1	,239	1,132

Table. Multivariate analysis of clinical factors affecting recurrence-free survival in patients with medulloblastoma (Cox regression)

	B	Standard error	Wald	df	p	Exp (B)
Age at diagnosis	–.014	.019	.601	1	.438	.986
Metastasis	.038	.102	.140	1	.708	1.039
Radiosensitization	–1.115	.522	4.563	1	.033	.328
Irradiation technique	.399	.137	8.460	1	.004	1.490
Extent of surgery	–.196	.638	.095	1	.758	.822
Histology	–.021	.100	.042	1	.837	.980
Sex	.701	.346	4.102	1	.043	2.016
Molecular characteristics	.124	.105	1.388	1	.239	1.132

Исходя из полученных результатов, достоверного влияния на продолжительность общей и безрецидивной выживаемости больных при реализации этапа радиотерапии комплексного лечения с применением радиомодификаторов, согласно методу Каплана — Майера, не наблюдалось.

В соответствии с европейскими и американскими рекомендациями, при радиотерапии опухолей головного мозга у пациентов взрослого возраста принято применять, в частности, при лечении первичной МБ, разовую очаговую дозу (РОД), равную 1,8 или 2,0 Гр за фракцию. Учитывая этот факт, в данном исследовании была предпринята попытка выяснить, какая все же РОД наиболее эффективна при облучении взрослых пациентов. Дополнительно в данное исследование включена РОД, равная 2,5 Гр, в

качестве определения целесообразности ее будущей реализации в практическом применении. В результате проведенного анализа оказалось, что наиболее эффективной является разовая очаговая доза 1,8 Гр за фракцию, так как показатель безрецидивной выживаемости при ее использовании оказался значимо выше, чем при других режимах фракционирования. Так, при РОД, равной 1,8 Гр, двух-, трех- и пятилетняя выживаемость пациентов составила 90,9, 59,8 и 46,7 % соответственно, в то время как при РОД, равной 2,0 Гр за фракцию, 60,0, 57,0 и 20,0 % соответственно ($p = 0,01$).

Для выявления основных, наиболее значимых клинических показателей, оказывающих влияние на продолжительность общей и безрецидивной выживаемости пациентов с МБ, а также оценки пропорциональности рисков, был проведен многофакторный статистический анализ регрессии Кокса при помощи программы, специализирующейся на обработке статистических данных, в том числе и медицинских, IBM SPSS Statistics 23 (табл.).

Как следует из табл., подтверждается достоверность данных, полученных в ходе исследования, касающихся пола пациента, методики радиотерапии и факторов радиомодификации. При этом в контексте радиотерапевтического этапа комплексного лечения МБ важно отметить, что этот вывод относится к применению разовой очаговой дозы 1,8 Гр и облучению задней черепной ямки в целом после хирургического вмешательства в качестве «буста».

Обсуждение

Используемые в настоящее время стратегии специального лечения взрослых пациентов с первичной МБ головного мозга в основном основаны на педиатрических данных, в связи с чем на сегодняшний день прогностические факторы у данной когорты населения имеют различную определенность в проводимых разнородных малочисленных исследованиях и до настоящего времени продолжают уточняться [11].

На сегодняшний день в России отсутствует обширная статистика и, соответственно, результаты специального лечения взрослых пациентов с МБ, обусловленные, в основном, весьма редкой формой данного вида злокачественных опухолей головного мозга у совершеннолетних больных по сравнению с детским контингентом населения страны. Это обстоятельство приводит к тому, что до настоящего времени клиницисты в своей повседневной практической работе с взрослым контингентом больных с МБ головного мозга используют уже давно разработанные и стандартизированные протоколы лечения для детей. В то же время лечение МБ отличается от проводимого специального лечения у взрослых и детей, в первую очередь из-за различий в молекулярных характеристиках опухолей, а также, например, в различной переносимости детским и взрослым организмами токсичности проводимой химиолучевой терапии.

Научная литература, посвященная взрослым пациентам с первичной МБ, является достаточно скудной и весьма неоднородной, а подробное изучение результатов, проведенных немногочисленных и разноплановых, по своей сущности, исследований по данной проблеме, касающейся взрослой когорты пациентов, практически не проводилось. При этом следует подчеркнуть, что значение целого ряда прогностических факторов требует детализации отчетности и стандартизации применяемых методик их выявления, чтобы оценить влияние на популяцию взрослых пациентов с первичной МБ.

В этом контексте для оптимизации анализируемых прогностических результатов при первичной МБ у взрослых пациентов требуются более крупные когорты больных, в идеале — в форме проведения проспективных исследований по единой программе клинических испытаний.

В целом на основании пятнадцатилетней реализации в ФГБУ «РНЦРР» МЗ РФ радиотерапевтического этапа специального комплексного лечения первичной МБ головного мозга было установлено вполне определенное влияние нескольких прогностических факторов на выживаемость взрослых пациентов. При этом следует подчеркнуть, что полученные результаты проведенного исследования в принципе не уступают современным международным итоговым данным, в том числе установленным и в одном из крупнейших медицинских исследовательских центров мира (клиника Мейо, 76 взрослых пациентов) [12], полученных за 28 лет исследований по данному вопросу (1992–2020). Более того, по целому ряду основных исследованных прогнозируемых критериев проведенный анализ в какой-то мере пролонгирует проводимый до настоящего времени процесс выявления новых прогностических маркеров, оказывающих определенное влияние на эффективность применения современного противоопухолевого лечения у взрослого контингента больных с первичной МБ головного мозга.

В целом отличительной чертой проведенного исследования является достаточно репрезентативная и весьма полноценно охарактеризованная выборка, учитывая значительную редкость этого диагноза в нейроонкологической клинической практике. В отличие от педиатрической популяции, в данном исследовании не было обнаружено явного улучшения выживаемости пациентов в зависимости от объема проведенного

хирургического вмешательства, а также не было выявлено каких-либо различий в выживаемости по молекулярным подгруппам, характерным для взрослых пациентов, согласно современной классификации ВОЗ МБ от 2021 г. [13, 14], что, в принципе, соответствует полученным ранее результатам ряда уже проведенных немногочисленных исследований в предыдущих когортах взрослых пациентов с достаточной молекулярной характеристикой подгрупп [15–17].

Таким образом, проведенный анализ результатов противоопухолевого комплексного лечения первичной МБ на основе наличия предиктивных признаков является, по сути, первым обширным исследованием по данной проблеме в России, а полученные в нем на сегодняшний день итоговые результаты, не уступающие по своей значимости достижениям зарубежных ученых, могут служить на текущий момент времени современным клиническим ориентиром для специального лечения данной категории нейроонкологических больных в нашей стране.

В то же время существует явная потребность в проведении новых исследований для определения оптимальных методов специального лечения, включая выбор современных химиотерапевтических агентов и применения новых радиотерапевтических технологий, и, соответственно, прослеживается необходимость в разработке на их основе новых протоколов специального лечения для взрослых пациентов с первичной МБ головного мозга.

Заключение

Медуллобластома является очень редкой злокачественной опухолью у взрослого населения, имеющей совершенно уникальный профиль с клинической, молекулярной, прогностической и терапевтической точек зрения. Несмотря на прогресс в патологии и молекулярной биологии, отраженный в новой классификации ВОЗ 2021 г. для диагностики МБ, до сих пор не существует проспективных клинических исследований, которые бы кардинально изменили подходы к специальному противоопухолевому лечению взрослых пациентов с МБ и заменили бы используемые при этом традиционные методы терапевтического воздействия, применяемые для детского населения, включая в том числе и различные виды радиотерапии.

В проведенном исследовании основным клиническим фактором, достоверно влияющим на общую и безрецидивную выживаемость взрослых пациентов с первичной МБ, оказался пол пациента ($p = 0,04$). Методика проведения радиотерапии в виде применения разовой очаговой дозы, равной 1,8 Гр, оказалась статистически значимой лишь для безрецидивной выживаемости больных ($p = 0,01$) и облучения всего объема задней черепной ямки после хирургического вмешательства в качестве «буста».

Возраст пациентов на момент постановки диагноза, объем проведенного хирургического лечения, гистологическая картина опухоли, в том числе и с ее молекулярной детализацией, а также наличие или отсутствие метастазов, в частности, в ликворном и субарахноидальном пространстве, при многофакторном анализе оказались незначимыми показателями, не влияющими на общую и безрецидивную выживаемость пациентов ($p > 0,05$). Правда, касаясь М+ фактора, нельзя сбрасывать со счетов и роль химиотерапевтической составляющей при проведении комплексного лечения.

Резюме

В целом в будущем потребуется несомненная адаптация методов специального лечения взрослой МБ и ее подгрупп на основе инновационных комбинаций, в том числе и в области применения современной радиотерапии, новейших схем химиотерапии и таргетных препаратов, направленных на дальнейшее повышение эффективности и снижение токсичности при специальном лечении этой высокозлокачественной и весьма агрессивной опухоли у данной категории нейроонкологических больных.

Конфликт интересов
Авторы заявляют об отсутствии конфликта интересов.
Conflict of interest
The authors declare no conflict of interest.

Финансирование
Исследование не имело спонсорской поддержки.
Funding
The work was performed without external funding.

Соблюдение прав пациентов и правил биоэтики
Исследование выполнено в соответствии с принципами Хельсинкской декларации Всемирной медицинской ассоциации (редакция 2013 г.) и одобрено Этическим комитетом, протокол № 2 от октября 2024 г.
Compliance with patient rights and principles of bioethics
The study was conducted in accordance with the ethical standards of the Declaration of Helsinki (2013 revision) and was approved by the local Ethics Committee (Protocol No. 2, October 2024).

Участие авторов
Авторы декларируют соответствие своего авторства международным критериям ICMJE.
Паньшин Г.А. — идея публикации, разработка дизайна исследования, научная обработка материала, оценка результатов, написание текста статьи;
Кандакова Е.Ю. — обзор публикаций по теме статьи, анализ и интерпретация данных, техническое редактирование;

Мельник С.Ю. — ведение и радиотерапевтическое лечение пациентов, оформление библиографии.

Authors' contributions

The authors declare that their authorship meets the ICMJE criteria.

Panshin G.A.: publication idea, study design, scientific processing of the material, evaluation of results, manuscript writing.

Kandakrva E.Yu.: literature review, data analysis and interpretation, technical editing.

Melnik S.Yu.: patient management and radiotherapy treatment, bibliography preparation.

ЛИТЕРАТУРА / REFERENCES

1. Bailey P., Cushing H. Medulloblastoma Cerebelli: A common type of midcerebellar glioma of childhood. *Arch Neurol Psychiatry*. 1925; 14: 192-224.-DOI: 10.1001/archneurpsyc.1925.02200140055002.
2. Kim D.T., Uloho-Okundaye M., Frederico S.C., et al. Advancing medulloblastoma therapy in pediatrics: Integrative molecular classification and emerging treatments. *Brain Sci*. 2025; 15(8): 896.-DOI: 10.3390/brainsci15080896.
3. Wooley J.R., Penas-Prado M. Pediatric versus adult medulloblastoma: Towards a definition that goes beyond age. *Cancers (Basel)*. 2021; 13(24): 6313.-DOI: 10.3390/cancers13246313.
4. Luo C., Zhang F., Zhu X., et al. Multifocal medulloblastoma in an adult: a case report and review of the literature. *J Cancer Res Clin Oncol*. 2025; 151(5): 166.-DOI: 10.1007/s00432-025-06215-9.
5. Злокачественные новообразования в России в 2023 году (заболеваемость и смертность). Под редакцией А.Д. Каприна, В.В. Старинского, А.О. Шахзадовой. М., 2024, МНИОИ им. П.А. Герцена — филиал ФГБУ «НМИЦ радиологии» Минздрава России. 2024: 276.-URL: https://glavonco.ru/cancer_register/zis-2023.pdf. [Malignant neoplasms in Russia in 2023 (morbidity and mortality). Ed. by Kaprin A.D., Starinsky V., Shakhzadova A.O. Moscow: P.A. Herzen Moscow Oncology Research Institute — branch of the National Medical Research Center of Radiology, Ministry of Health of Russia. 2024: 276.-URL: https://glavonco.ru/cancer_register/zis-2023.pdf (In Rus)].
6. Girardi F., Matz M., Stiller C., et al. CONCORD Working Group. Global survival trends for brain tumors, by histology: analysis of individual records for 556,237 adults diagnosed in 59 countries during 2000-2014 (CONCORD-3). *Neuro Oncol*. 2023; 25(3): 580-592.-DOI: 10.1093/neuonc/noac217.
7. Карабут Р.Ю., Важение А.В., Сарычева М.М., et al. Медуллобластома у взрослых: путь от постановки диагноза до лечения рецидива. *Вестник российского научного центра рентгенорадиологии*. 2020; 20(3): 98-121.-URL: https://sciup.org/149132149. [Karabut R.Yu., Vazhenin A.V., Sarycheva M.M., et al. Medulloblastoma in adults: the path from diagnosis to treatment of recurrence. *Bulletin of the Russian Scientific Center of Radiology*. 2020; 20(3): 98-121.-URL: https://sciup.org/149132149 (In Rus)].
8. Franceschi E., Hofer S., Brandes A.A., et al. EANO-EURACAN clinical practice guideline for diagnosis, treatment, and follow-up of post-pubertal and adult patients with medulloblastoma. *Lancet Oncol*. 2019; 20: e715-e728.-DOI: 10.1016/S1470-2045(19)30669-2.
9. Сарычева М.М., Важенин А.В., Карабут Р.Ю. Влияние прогностических факторов на общую выживаемость пациентов с прогрессированием первичных медуллобластом головного мозга у взрослых. *Медицинский алфавит*. 2022; (26): 41-44.-DOI: 10.33667/2078-5631-2022-26-41-44. [Sarycheva M.M., Vazhenin A.V., Karabut R.Y. Influence of prognostic factors on the overall survival of patients with progression of primary cerebral medulloblastomas in adults. *Medical Alphabet*. 2022; (26): 41-44.-DOI: 10.33667/2078-5631-2022-26-41-44 (In Rus)].
10. Thompson E.M., Hielscher T., Bouffet E., et al. Prognostic value of medulloblastoma extent of resection after accounting for molecular subgroup: A retrospective integrated clinical and molecular analysis. *Lancet Oncol*. 2016; 17: 484-495.-DOI: 10.1016/S1470-2045(15)00581-1.
11. Neth B.J., Raghunathan A., Kizilbash S.H., et al. Management and long-term outcomes of adults with medulloblastoma: A single-center experience. *Neurology*. 2023; 101(12): e1256-e1271.-DOI: 10.1212/WNL.0000000000207631.
12. Atalar B., Ozsahin M., Call J., et al. Treatment outcome and prognostic factors for adult patients with medulloblastoma: the Rare Cancer Network (RCN) experience. *Radiother Oncol*. 2018; 127(1): 96-102.-DOI: 10.1016/j.radonc.2017.12.028.
13. Диникина Ю.В., Белогурова М.Б. Особенности новой классификации опухолей центральной нервной системы ВОЗ 2021: взгляд клинициста. *Российский журнал персонализированной медицины*. 2022; 2(4): 77-90.-DOI: 10.18705/2782-3806-2022-2-4-77-90. [Denikina Yu.V., Belogurova M.B. Features of the new classification of tumors of the central nervous system WHO 2021: a clinician's view. *Russian Journal of Personalized Medicine*. 2022; 2(4): 77-90.-DOI: 10.18705/2782-3806-2022-2-4-77-90 (In Rus)].
14. Louis D.N., Perry A., Wesseling P., et al. The 2021 WHO Classification of Tumors of the Central Nervous System: a summary. *Neuro Oncol*. 2021; 23(8): 1231-1251.-DOI: 10.1093/neuonc/noab106.
15. Coltin H., Sundaresan L., Smith K.S., et al. Subgroup and subtype-specific outcomes in adult medulloblastoma. *Acta Neuropathol*. 2021; 142(5): 859-871.-DOI: 10.1007/s00401-021-02358-4.
16. Wong G.C.-H., Li K.K.-W., Wang W.-W., et al. Clinical and mutational profiles of adult medulloblastoma groups. *Acta Neuropathologica Commun*. 2020; 8(1): 191.-DOI: 10.1186/s40478-020-01066-6.
17. Goschzik T., Zur Muehlen A., Doerner E., et al. Medulloblastoma in adults: cytogenetic phenotypes identify prognostic subgroups. *J Neuropathol Exp Neurol*. 2021; 80(5): 419-430.-DOI: 10.1093/jnen/nlab020.

Поступила в редакцию / Received / 23.04.2026
Прошла рецензирование / Reviewed / 20.06.2026
Принята к печати / Accepted for publication / 17.09.2026

Сведения об авторах / Author's information / ORCID

Георгий Александрович Паньшин / Georgiy A. Pan'shin / ORCID ID: 0000-0003-1106-6358; SPIN: 3159-56424, SPIN: 3159-5642.

Елена Юрьевна Кандакова / Elena Yu. Kandakova / ORCID ID: 0000-0001-7127-7881; SPIN: 3869-6933.

Сергей Юрьевич Мельник / Sergei Yu. Melnik / ORCID ID: 0000-0002-6302-7783.

CC BY NC ND