Вопросы онкологии, 2026. Том 72, № 5
УДК 616.61-006.6-085.849
DOI 10.37469/0507-3758-2026-72-5-2702

© *М.М. Сарычева[1,2], А.В. Важенин[1], А.С. Доможирова[1,3], Ж.Е. Сабельникова[1,2], А.А. Ложков[2]*

Возможности стереотаксической лучевой терапии в лечении пациентов с T1b-опухолью почки. Собственный опыт

[1]Федеральное государственное бюджетное образовательное учреждение высшего образования «Южно-Уральский государственный медицинский университет» Министерства здравоохранения Российской Федерации, г. Челябинск, Российская Федерация
[2]Государственное автономное учреждение здравоохранения «Челябинский областной клинический центр онкологии и ядерной медицины», г. Челябинск, Российская Федерация
[3]Государственное бюджетное учреждение здравоохранения «Научно-практический клинический центр диагностики и телемедицинских технологий Департамента здравоохранения города Москвы», Москва, Российская Федерация

© *Marina M. Sarycheva[1,2], Andrey V. Vazhenin[1], Alla S. Domozhirova[1,3], Zhanna E. Sabelnikova[1,2], Alexandr A. Lozhkov[2]*

Possibilities of Stereotactic Radiotherapy in the Treatment of Patients with T1b Kidney Tumors: A Single-Center Experience

[1]South Ural State Medical University, Chelyabinsk, the Russian Federation
[2]Chelyabinsk Regional Clinical Center of Oncology and Nuclear Medicine, Chelyabinsk, the Russian Federation
[3]Scientific and Practical Clinical Center for Diagnostics and Telemedicine Technologies of the Department of Health of the City of Moscow, Moscow, the Russian Federation

Введение. Стереотаксическая лучевая терапия позволила преодолеть имеющуюся радиорезистентность рака почки, открыв возможность ее применения в случае невозможности других методов лечения.

Цель. Оценить эффективность и безопасность стереотаксической лучевой терапии (СТЛТ) в лечении пациентов с морфологически верифицированным раком почки и размером новообразования, соответствующего категории T1b (4–7 см).

Материалы и методы. В период с 2011 по 2025 гг. на базе Челябинского областного центра онкологии и ядерной медицины методом СТЛТ было пролечено 75 пациентов с раком почки I стадии, из них у 17 пациентов была диагностирована опухоль T1b. Основными показаниями для проведения СТЛТ были отказ в оперативном лечении с учетом различных факторов (возраст, тяжесть сопутствующей патологии и т.д.). Пациентам была проведена СТЛТ на опухоль почки на аппарате CyberKnife с подведением суммарной очаговой дозы (СОД) от 30 до 45 Гр за три фракции. Средний возраст больных составил 69,3 года (от 55 до 82 лет). Средний объем опухоли составил 47,3 см^3. Локальный контроль после СТЛТ оценивался по критериям RECIST 1.1.

Результаты. Медиана общей выживаемости (ОВ) не была достигнута. Среднее время общей выживаемости составило 82 мес. Показатели одно-, трех- и пятилетней ОВ составили 94, 80 и 67 % соответственно. В процессе исследования отмечен высокий уровень однолетнего локального контроля после проведенной СТЛТ — 100 %. По критериям RECIST 1.1 в 23 % случаев отмечен частичный ответ опухоли, в 71 % — стабилизация, в 6 % — прогрессирование процесса. Спустя 12 мес. после проведенного лечения со стороны органа-мишени отмечено снижение скорости клубочковой фильтрации и, как следствие, выделительной

Introduction. Stereotactic radiotherapy has overcome the inherent radioresistance of kidney cancer, thereby expanding treatment options for patients in whom other modalities are not feasible.

Aim. To evaluate the efficacy and safety of stereotactic radiotherapy (SBRT) in patients with morphologically verified kidney cancer with tumor size corresponding to the T1b category (4–7 cm).

Materials and Methods. Between 2011 and 2025, 75 patients with stage I kidney cancer were treated with SBRT at the Chelyabinsk Regional Center of Oncology and Nuclear Medicine. Of these, 17 patients were diagnosed with T1b tumors. The primary indication for SBRT was ineligibility for or refusal of surgical treatment due to various factors (patient age, severity of comorbidities, etc.). Patients underwent SBRT to the kidney tumor using the CyberKnife system, delivering a total dose of 30 to 45 Gy in three fractions. The mean patient age was 69.3 years (range, 55 to 82 years). The mean tumor volume was 47.3 cm^3. Local control after SBRT was assessed according to the RECIST 1.1 criteria.

Results. Median overall survival (OS) was not reached; the mean OS time was 82 months. The 1-, 3-, and 5-year OS rates were 94, 80, and 67 %, respectively. A high 1-year local control rate of 100 % was achieved after SBRT. According to the RECIST 1.1 criteria, a partial tumor response was observed in 23 % of cases, stable disease in 71 %, and progressive disease in 6 %. At 12 months post-treatment, a decrease in the glomerular filtration rate and, consequently, renal excretory function was observed in 29 % of patients; however, no patient required dialysis.

функции почек, у 29 % пациентов, но проведение диализа не требовалось ни в одном случае.

Выводы. СТЛТ позволяет обеспечить высокий уровень локального контроля за опухолевым процессом без значимого снижения почечной функции.

Ключевые слова: стереотаксическая лучевая терапия; первичный рак почки; локальный контроль

Для цитирования: Сарычева М.М., Важенин А.В., Доможирова А.С., Сабельникова Ж.Е., Ложков А.А. Возможности стереотаксической лучевой терапии в лечении пациентов с T1b-опухолью почки. Собственный опыт. *Вопросы онкологии*. 2026; 72(5): 1201–1209.-DOI: 10.37469/0507-3758-2026-72-5-2702

Conclusion. SBRT provides a high level of local tumor control without a significant decline in renal function.

Keywords: stereotactic radiotherapy; primary kidney cancer; local control

For Citation: Marina M. Sarycheva, Andrey V. Vazhenin, Alla S. Domozhirova, Zhanna E. Sabelnikova, Alexandr A. Lozhkov. Possibilities of stereotactic radiotherapy in the treatment of patients with T1b kidney tumors: A single-center experience. *Voprosy Onkologii = Problems in Oncology*. 2026; 72(5): 1201–1209.-DOI: 10.37469/0507-3758-2026-72-5-2702

✉ Контакты: Сарычева Марина Михайловна, pimenovamm@mail.ru

Введение

Длительное время «золотым стандартом» в лечении пациентов с опухолью почки являлось проведение хирургического лечения в различных объемах [1–4]. Применение лучевой терапии злокачественных новообразований почек долгое время не рассматривалась в силу имеющейся радиорезистентности опухолевой ткани почки. Однако активное применение стереотаксической лучевой терапии (СТЛТ), позволявшее преодолеть имеющуюся радиорезистентность, изменило парадигму. Так, первые сообщения о данной методике у пациентов с опухолью почки датируются началом 2000-х гг. с достаточно многообещающими результатами [5, 6]. В настоящее время доказательства эффективности применения СТЛТ при первичном раке почки постоянно растут, включая результаты нескольких тщательно проведенных проспективных клинических исследований [7, 8]. Анализ систематического обзора, проведенного для оценки безопасности и эффективности СТЛТ при первичном раке почки с включением 3972 публикаций и 36 исследований (822 пациента), показал, что при подведении одной фракции в дозе 25–26 Гр или 42–48 Гр за три фракции пятилетняя общая выживаемость составила 77,2 % (95 %-ный ДИ: 65–89), пятилетняя выживаемость без прогрессирования — 80,5 % (95 %-ный ДИ: 72–92). Медиана локального контроля составила 94,1 % (диапазон — 70,0–100). По данным исследования, после завершения лечения не рекомендуется проведение биопсии, поскольку она не является прогностическим фактором исхода заболевания. Кроме того, авторами отмечено, что СТЛТ при первичном раке почки с единственной почкой является безопасным и эффективным методом лечения [8].

В большинстве литературных источников описаны результаты лечения пациентов с размером опухоли до 4 см [9, 10], а вот литературный анализ результатов лечения пациентов с размерами опухоли почки более 4 см, что соответствует T1b-стадии, достаточно скуден. Наиболее значимой является работа S. Siva и соавт. [11] с включением 95 пациентов со средним размером опухоли 4,9 см. Результаты лечения были весьма обнадеживающие. Так, показатели выживаемости без прогрессирования заболевания и общей выживаемости составили 96,1, 83,7 % через два года и 91,4, 69,2 % через четыре года соответственно. Локальные рецидивы зарегистрированы в 2,9 % случаев. У 38 пациентов (40 %) наблюдалась токсичность 1–2 степени. Почечная функция (скорость клубочковой фильтрации — СКФ) после завершения СТЛТ снизилась на 7,9 мл/мин. Трем пациентам (3,2 %) с изначальным уровнем СКФ < 45 мл/мин потребовался диализ.

Таким образом, учитывая опыт других авторов, в своей статье мы описываем результаты собственного поиска и определения наиболее эффективного подхода к выбору тактики ведения пациентов с T1b-опухолью почки для неоперабельных или отказавшихся от операции пациентов.

Материалы и методы

В период с 2011 по 2025 гг. на базе ГАУЗ «ЧОКЦО и ЯМ» 75 пациентам с морфологически подтвержденным диагнозом опухоли почки были проведены курсы СТЛТ. Из них у 17 человек, по данным обследования, диагностирована опухоль почки с размерами, соответствующими категории T1b (диаметр опухоли — от 4 до 7 см). Решение о проведении данной когорте пациентов лучевой терапии осуществлялось на мультидисциплинарном консилиуме с обязательным участием хирурга, радиотерапевта и химиотерапевта. СТЛТ проводилась в случае неоперабельности пациента с учетом различных факторов (возраста, тяжести сопутствующей патологии, степени анестезиологического риска ASA IV), отказа пациентов от хирургического лечения. Противопоказаниями к СТЛТ были значимое нарушение функции почек (хроническая болезнь почек С5), генерализация процесса, декомпенсация сопутствующей патологии.

Настоящее одноцентровое смешанное ретроспективное исследование проводилось на основании решения локального этического комитета Челябинского областного клинического онкологического диспансера (протокол № 6 от 02.03.2011).

В анализ включены 10 мужчин и семь женщин. Средний возраст пациентов обоих полов составил 69,3 ± 7,7 года (от 55 до 82 лет), половина пациентов была старше 70 лет — девять человек. (53 %). Левосторонняя локализация опухоли выявлена у семи больных (41,2 %), правосторонняя — у 10 (58,8 %). Наиболее часто опухоль локализовалась в верхнем и среднем полюсе почки. Во всех случаях опухоль почки имела гистологическую структуру почечно-клеточного рака, часто — светлоклеточного варианта. Средний объем опухоли составил 47,3 см^3. Более подробно характеристика пациентов представлена в табл. 1.

Таблица 1. Характеристика пациентов, включенных в исследование

Показатель абс.		Количество	
		%	
Пол	Мужчины	10	59 %
	Женщины	7	41 %
Возраст	60–69	8	47 %
	70–79	6	35 %
	80–95	3	18 %
Сторона поражения	Правая почка	10	59 %
	Левая почка	7	41 %
Локализация (сегмент)	Верхний сегмент	7	41 %
	Средний сегмент	7	41 %
	Нижний сегмент	3	18 %
Размер опухоли	40–50 мм	13	77 %
	50–60 мм	3	17 %
	60–70 мм	1	6 %
Подводимая суммарная очаговая доза	30 Гр	3	18 %
	39 Гр	4	24 %
	45 Гр	10	58 %

Table 1. Characteristics of patients included in the study

Characteristic a\bs. n		Quantity	
		%	
Sex	Male	10	59 %
	Female	7	41 %
Age, years	60–69	8	47 %
	70–79	6	35 %
	80–95	3	18 %
Affected side	Right kidney	10	59 %
	Left kidney	7	41 %
Tumor location (segment)	Upper segment	7	41 %
	Middle segment	7	41 %
	Lower segment	3	18 %
Tumor size	40–50 mm	13	77 %
	50–60 mm	3	17 %
	60–70 mm	1	6 %
Total focal dose delivered	30 Gy	3	18 %
	39 Gy	4	24 %
	45 Gy	10	58 %

Лучевое лечение проводилось на аппарате CyberKnife (Accuray, США). Подготовка к лечению включала в себя установку минимум трех рентгеноконтрастных маркеров в опухоль почки под УЗ-контролем. Важно отметить, что маркеры должны устанавливаться на расстоянии не менее 2 см и под углом не менее 15 градусов друг от друга, поскольку при физико-техническом планировании они должны быть визуализированы во всех плоскостях. Ввиду возможной миграции маркеров в опухоли, в среднем на 3–5 мм, следующий этап подготовки к лечению, а именно — КТ-разметка, выполнялась не ранее чем через 7–10 дней после имплантации маркеров. Лечение и разметка на компьютерном томографе проводились с использованием индивидуального фиксирующего матраса. Физико-техническое планирование осуществлялось по 80 %-ной изодозе в опухоли с учетом индексов конформности и однородности, учитывая толерантность критических структур. Лечение проводилось с обязательным использованием системы слежения за дыханием.

Всем пациентам была назначена СТЛТ в режиме гипофракционирования. У 10 человек (58,8 %) был применен режим облучения с подведением суммарной очаговой дозы (СОД) 45 Гр за три фракции с разовой очаговой дозой (РОД) 15 Гр. При невозможности подведения запланированной дозы с учетом толерантности критических структур (прежде всего, тонкого кишечника) доза редуцировалась. Так, у четырех человек СОД составила 39 Гр за три фракции с РОД 13 Гр, у трех человек СОД достигла 30 Гр за три фракции с РОД 10 Гр.

При оценке результатов лечения мы руководствовались наиболее значимыми показателями, определяющими эффективность проведенной терапии: медианой общей выживаемости (времени, в течение которого 50 % пациентов из исследуемой группы остаются в живых после окончания лечения), локальным контролем, токсичностью лучевой терапии, в первую очередь изменениями почечной функции (скорости клубочковой фильтрации).

Статистическая обработка данных производилась при помощи пакета прикладных программ IBM SPSS Statistics Version 19 (IBM, США). В качестве показателей описательной статистики для количественных признаков считали средние значения и отклонения (M ± Sd), для номинальных — абсолютные и относительные частоты. Для сравнения количественных показателей в динамике при числе временных точек более двух использовали критерий Фридмана. Критериями оценки результатов проведенного лечения были показатели общей, безрецидивной выживаемости, рассчитанные по методу Каплана — Майера, отображенные кривой Каплана — Майера. Результаты по всем применяемым методам считались статистически значимыми при $p < 0,05$.

Результаты

В данной работе при оценке результатов лечения мы руководствовались наиболее значимым параметром, определяющим эффективность лечения — показателями выживаемости. Нами проанализирована медиана общей выживаемости (ОВ), которая рассчитывалась от момента постановки диагноза до смерти, и выживаемость без прогрессирования (ВБП), оцененная от момента окончания лечения до возникновения генерализации заболевания.

Медиана ОВ не была достигнута, так как большинство пациентов (13; 76,5 %) на момент окончания исследования были живы. Средние показатели общей выживаемости составили 82 мес. (95 %-ный ДИ: 60,7–104,6). Показатели одно-, трех- и пятилетней ОВ составили 94 %, 80 и 67 % соответственно (рис. 1).

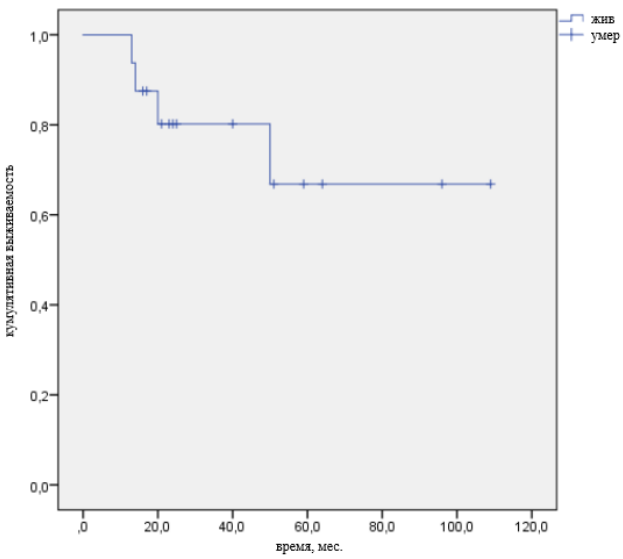

Рис. 1. Общая выживаемость у пациентов с T1b-опухолью почки
Fig. 1. Overall survival of patients with T1b kidney tumors

Медиана ВБП также не была достигнута. Средний показатель ВБП после проведения СТЛТ составил 79 мес., показатель однолетней ВБП — 93,8 %; трехлетней — 79,1 %; пятилетней — 63,3 % (95 %-ный ДИ: 55,4–103,9).

Оценку локального контроля осуществляли по критериям RECIST1.1, используя данные компьютерной томографии с контрастным усилением, проводимой через 6, 12 мес. и далее одного раз в год. Анализируя результаты локального контроля, в большинстве случаев мы выявили тенденцию к стабилизации процесса. Так, однолетний локальный контроль отмечен в 100 % случаев. После

Таблица 2. Средняя скорость клубочковой фильтрации до лечения, через 6 и 12 мес.

Средняя СКФ, (M ± Sd), мл/мин/1,73 м²		p, критерий Фридмана
До лечения	58 ± 16	0,3
Через 6 мес.	56 ± 18	
Через 12 мес.	54 ± 19	

Table 2. Mean glomerular filtration rate before treatment and at 6 and 12 months

GFR, mL/min/1.73 m² (mean ± SD)		p, Friedman test
Before Treatment	58 ± 16	0.3
After 6 Months	56 ± 18	
After 12 Months	54 ± 19	

СТЛТ у четырех пациентов (23 %) по критериям RECIST 1.1 зафиксирован частичный ответ на разных сроках наблюдения (6, 16, 48, 50 мес.), в 77 % случаев (13 пациентов) — стабилизация процесса. У одного пациента из группы со стабилизацией процесса через 46 мес. после облучения возник продолженный рост опухоли.

Для оценки изменения почечной функции после проведенного лечения оценивался уровень креатинина в крови с последующим расчетом показателя СКФ по формуле CKD-EPI. Нами отмечено снижение скорости клубочковой фильтрации и, как следствие, выделительной функции почек через 12 мес. после проведенного лечения у 29 % пациентов, максимально на 50 % от исходного уровня. Среди всех пациентов средняя СКФ до лечения составила 59 ± 16 мл/мин/1,73 м^2, через 6 мес. — 57 ± 16, через 12 мес. — 54 ± 18 мл/мин/1,73 м^2 (табл. 2). Критерий Фридмана составил 0,30, что показывает статистическую недостоверность в изменении СКФ. Впоследствии почечная функция или оставалась стабильной, или повышалась, проведения диализа не потребовалось ни у одного больного.

Таким образом, проведение СТЛТ характеризуется низкой токсичностью, что крайне важно в аспекте лучевой терапии, учитывая высокие разовые очаговые дозы.

В рамках нашего исследования мы также оценивали токсичность — общее состояние пациентов после лучевой терапии в аспекте субъективных ощущений (наличия или отсутствия тошноты, общей слабости, диареи на фоне проведения лечения). Лишь у двух пациентов (11 % случаев) во время лучевой терапии было зафиксировано появление выраженной общей слабости и тошноты, что соответствует токсичности первой степени, которые нивелировались после завершения лечения. Учитывая этот факт, углубленно не оценивались осложнения со стороны других органов (кишечника, кожи).

Полученные данные позволяют сделать заключение о том, что применение СТЛТ у пациентов с опухолевым поражением почки с размерами, соответствующими категории T1b, обеспечивает приемлемые результаты лечения и является эффективным методом лечения при значительных опухолевых размерах (до 7 см), что также продемонстрировано в следующем клиническом примере.

У пациента Н., 83 лет, при проведении УЗИ брюшной полости в левой почке выявлено опухолевое образование. Пациент был направлен в региональный онкологический диспансер для дополнительного обследования.

В мае 2024 г. ему была проведена компьютерная томография органов брюшной полости и забрюшинного пространства с внутривенным болюсным контрастированием. В верхней трети левой почки, выходя на контур, определялось объемное образование размерами 63 × 58 × 70 мм, неоднородной плотности, с накоплением контрастного вещества в артериальную фазу до 80 HU. Образование имеет заднюю конфигурацию, выходит за границу верхней полярной линии менее чем на 25 %, вплотную прилежит к почечному синусу. Заключение: МСКТ-картина злокачественной опухоли левой почки, оценка по шкале R.E.N.A.L. — 9 р. (рис. 2).

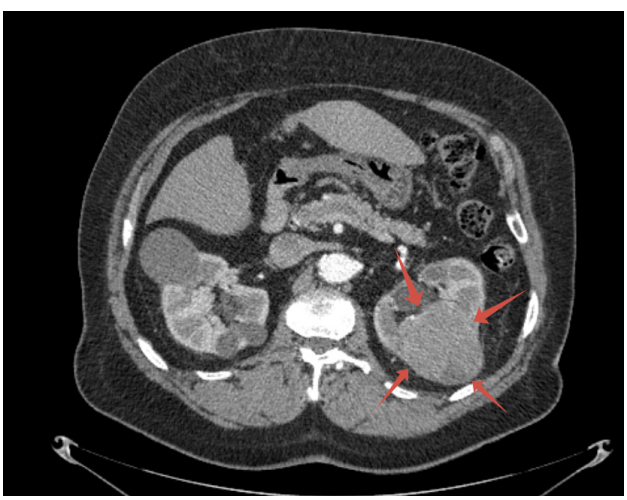

Рис. 2. Компьютерная томография брюшной полости с контрастным усилением перед лечением
Fig. 2. Contrast-enhanced computed tomography of the abdominal cavity before treatment

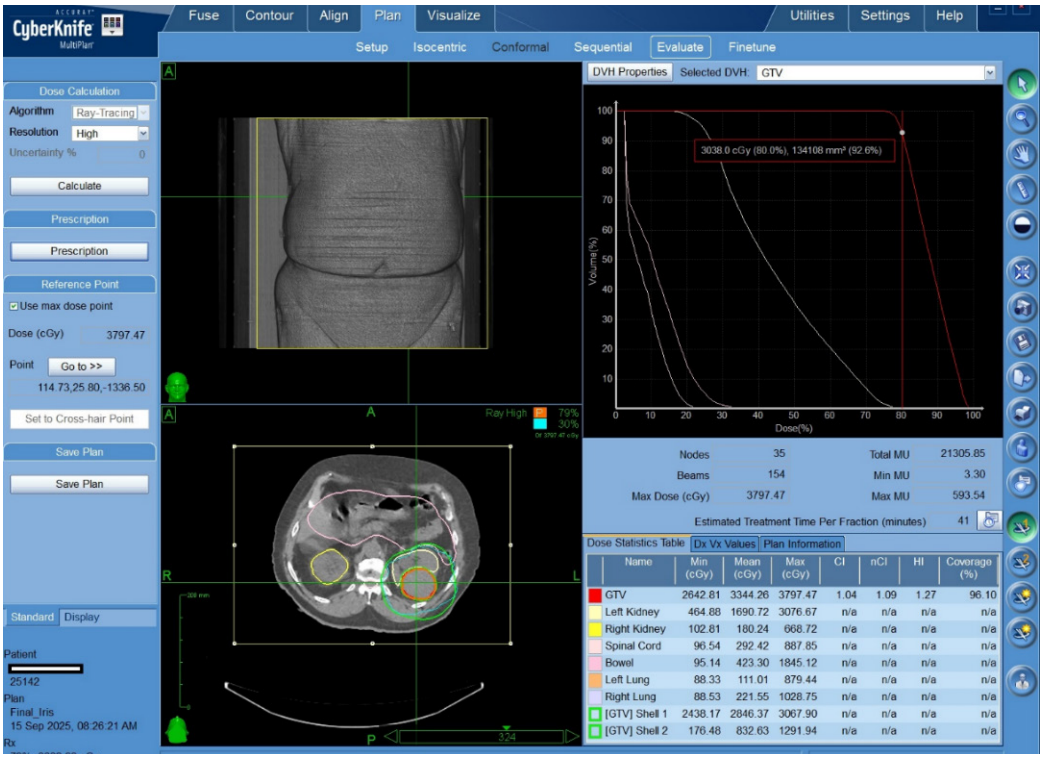

Рис. 3. Планирование стереотаксической лучевой терапии опухоли почки
Fig. 3. Stereotactic radiotherapy treatment planning for a kidney tumor

В июне 2025 г. под УЗ-контролем была проведена биопсия образования левой почки. Гистологическое заключение: опухоль имеет фенотип светлоклеточного почечно-клеточного рака с атипией ядер 2–3-й степени.

После комплексного обследования данных за прогрессирование процесса не получено.

В августе 2025 г. был проведен онкологический консилиум и установлен диагноз: Злокачественное новообразование (светлоклеточный почечно-клеточный рак) левой почки T1bN0M0 I ст. Консилиум рекомендовал проведение курса СТЛТ на системе CyberKnife (КиберНож).

В сентябре 2025 г. пациенту был проведен курс СТЛТ на опухоль левой почки с третьей фракции с РОД 10 до СОД 30 Гр. Данная доза была выбрана с учетом толерантности критических органов, а также исходных размеров образования (рис. 3). Пациент перенес лечение удовлетворительно. Токсические эффекты лучевой терапии не были отмечены.

При динамическом наблюдении через 3 мес. была проведена контрольная компьютерная томография органов брюшной полости и забрюшинного пространства с внутривенным болюсным контрастированием. При этом обследовании в верхней трети левой почки, выходя на контур, по-прежнему определяется объемное образование размерами 64 × 57 × 70 мм (ранее размеры составляли 63 × 58 × 70 мм), неоднородной плотности, с накоплением контрастного вещества в артериальную фазу до +78 HU. Образование выходит за границу верхней полярной линии менее чем на 25 %, вплотную прилежит к почечному синусу. Заключение МСКТ: картина ЗНО левой почки. По шкале R.E.N.A.L. — 9р. В сравнении с предыдущим исследованием отмечена стабилизация процесса.



Рис. 4. Компьютерная томография брюшной полости с контрастным усилением через 6 мес. после лучевой терапии
Fig. 4. Contrast-enhanced computed tomography of the abdomen 6 months after radiation therapy

В динамике через 6 мес., по данным МСКТ брюшной полости с контрастным усилением, в верхней трети левой почки сохраняется объемное образование размерами 52 × 49 × 58 мм (ранее — 64 × 57 × 69 мм), неоднородной плот-

ности. Заключение МСКТ: картина ЗНО левой почки после лечения; по шкале R.E.N.A.L. — 9 р. В сравнении с предыдущим исследованием отмечена положительная динамика — частичный ответ за счет уменьшения размеров образования левой почки (рис. 4).

На момент окончания исследования пациент жив, опухолевый процесс — без признаков прогрессирования. Спустя 6 мес. после лечения был зафиксирован частичный ответ по критериям RECIST1.1. Время наблюдения за данным пациентом после завершения СТЛТ составило 8 мес.

Обсуждение

Ввиду различий в режимах применения СТЛТ, в методике ее проведения, отсутствия рандомизированных исследований по ее использованию, применение СТЛТ в лечении опухолей почек не является стандартным подходом, но активно изучаемым методом воздействиях на опухолевый процесс. Полученные нами результаты соответствуют данным других исследований [5, 11]. При средней продолжительности наблюдения 49 мес. средние показатели общей выживаемости составили 82 мес., медиана ОВ не была достигнута. Средние показатели ВБП после проведения СТЛТ достигли 79 мес. Однолетний локальный контроль отмечен в 100 % случаев. В 77 % случаев наблюдалась стабилизация процесса после курса лучевой терапии по критериям RECIST1.1, при этом у одного пациента из группы со стабилизацией через 46 мес. после облучения диагностирован продолженный рост опухоли. По данным систематического обзора результатов СТЛТ, у 589 первичных больных раком почки показатели локального контроля после облучения оказались выше 90 %, а токсичность 3–4-й степени не превышала 0–9 % [5]. В опубликованных исследованиях используются различные схемы фракционирования, при этом применяемые дозы варьируют от 25 до 26 Гр при облучении за одну фракцию, а при проведении СТЛТ за три-пять фракций СОД находится в диапазоне от 24 до 48 Гр. При использовании указанных режимов облучения токсичность 2–3-й степени определяется в 20 %, 3-й степени — не более 5 % [12]. В изученной нами группе больных снижение скорости клубочковой фильтрации через 12 мес. после проведенного лечения возникло у 29 % пациентов, максимально на 50 % от исходного уровня (у двух человек, 12 %), ни в одном случае снижение СКФ не привело к необходимости проведения гемодиализа.

Учитывая малое количество пациентов в данной статье, невозможно сделать полученные результаты основополагающими для лечения данной когорты. К сожалению, на сегодняшний день отсутствуют рекомендации по выбору оптимального режима фракционирования и величины СОД в различных клинических ситуациях. Ведутся работы по выявлению неблагоприятных молекулярных прогностических факторов, таких как ингибиторы апоптоза bcl-2, ген-супрессор p53, молекулы повреждения почек 1 (KIM-1) [3,13]. Сверхэкспрессия bcl-2 может играть роль в туморогенезе рака почки и указывать на резистентность опухоли к лучевой терапии [3]. Отмечается повышение экспрессии гена-супрессора p53, регулирующего апоптоз, у больных с злокачественными новообразованиями почек большого размера [3]. Повышенный уровень KIM-1 в плазме является фактором неблагоприятного прогноза независимо от степени распространенности опухолевого процесса [13]. Несмотря на активное применение и изучение СТЛТ за последнее время, остается много открытых вопросов, требующих решений, чем сейчас активно занимаются исследователи во всем мире.

Заключение

На основании анализа полученных нами данных можно сделать вывод о том, что применение СТЛТ у пациентов со злокачественным опухолевым поражением почки размерами от 4 до 7 см (соответствует категории T1b) является эффективным и безопасным методом локального воздействия и может рассматриваться в качестве самостоятельного варианта лечения у неоперабельных пациентов.

Конфликт интересов
Авторы заявляют об отсутствии конфликта интересов.
Conflict of interest
The authors declare no conflicts of interest.

Финансирование
Исследование не имело спонсорской поддержки.
Funding
The work was performed without external funding.

Соблюдение прав пациентов и правил биоэтики
Все процедуры с вовлечением больных были проведены в соответствии с Хельсинкской декларацией по правам человека в редакции 2013 г. Проведение данной работы одобрено этическим комитетом ФГБОУ ВО ЮУГМУ Минздрава России, протокол № 3 от 15.02.2018. Все пациенты подписывали информированное согласие на участие в исследовании.

Compliance with patient rights and principles of bioethics
All procedures involving human participants were performed in accordance with the ethical standards of the Declaration of Helsinki (2013 revision). The study was approved by the Ethics Committee of the South Ural State Medical University of the Ministry of Health of the Russian Federation (Protocol No. 3, February 15, 2018). All patients provided written informed consent to participate in the study.

Участие авторов
Авторы декларируют соответствие своего авторства международным критериям ICMJE.
Сарычева М.М. — концепция и дизайн исследования, статистическая обработка, составление черновика рукописи;
Важенин А.В. — анализ научной работы, критический пересмотр с внесением ценного интеллектуального содержания;
Доможирова А.С. — анализ научной работы, критический пересмотр с внесением ценного интеллектуального содержания;
Сабельникова Ж.Е. — получение и анализ фактических данных, техническое редактирование;
Ложков А.А. — обзор публикаций по теме статьи, техническое редактирование, оформление библиографии.
Все авторы одобрили финальную версию статьи перед публикацией, выразили согласие нести ответственность за все аспекты работы, подразумевающую надлежащее изучение и решение вопросов, связанных с точностью или добросовестностью любой части работы.
Authors' contributions
The authors declare that their authorship meets the ICMJE criteria.
Sarycheva M.M. — study concept and design, statistical data analysis, drafting of the manuscript;
Vazhenin A.V. — analysis of the scientific work, critical revision with the incorporation of valuable intellectual content;
Domozhirova A.S. — analysis of the scientific work, critical revision with the incorporation of valuable intellectual content;
Sabelnikova Zh.E. — data acquisition and analysis, technical editing;
Lozhkov A.A. — review of the literature on the topic of the article, technical editing, bibliography preparation.
All authors have approved the final version of the article before publication and agreed to be accountable for all aspects of the work, ensuring that questions related to the accuracy or integrity of any part of the work are appropriately investigated and resolved.

ЛИТЕРАТУРА / REFERENCES

1. Алексеев Б.Я., Нюшко К.М., Шевчук И.М., et al. Хирургические подходы к проведению органосохраняющих операций у больных раком почки. *Вестник Медицинского института непрерывного образования*. 2022; 3: 38-43.-DOI: 10.46393/27821714_2022_3_38. [Alexeev B. Ya., Nyushko K.M., Shevchuk I.M., et al. Surgical approaches to organ-preserving operations in patients with renal cancer. *Bulletin of the Medical Institute of Continuing Education*. 2022; 3: 38-43.-DOI: 10.46393/27821714_2022_3_38 (In Rus)].
2. Yoshida K., Kobari Y., Iizuka J., et al. Robot-assisted laparoscopic versus open partial nephrectomy for renal cell carcinoma in patients with severe chronic kidney disease. *Int J Urol*. 2022; 29(11): 1349-1355.-DOI: 10.1111/iju.14995.
3. Долгатова Е.С., Бобров И.П., Черданцева Т.М., et al. Почечно-клеточный рак — важнейшая проблема современной онкоурологии. *Современные проблемы науки и образования*. 2022; 6-2: 34.-DOI: 10.17513/spno.32288. [Dolgatova E.S., Bobrov I.P., Cherdantseva T.M., et al. Renal cell carcinoma — the major problem of modern oncourology. *Modern Problems of Science and Education*. 2022; 6-2: 34.-DOI: 10.17513/spno.32288 (In Rus)].
4. Волкова М.И., Носов Д.А., Алексеев Б.Я. Что изменилось в клинических и практических рекомендациях по лечению онкоурологических заболеваний: почечно-клеточный рак. *Современная онкология*. 2023; 25(2): 151-154.-DOI: 10.26442/18151434.2023.2.202104. [Volkova M.I., Nosov D.A., Alekseev B.Ya. Changes in clinical and practical guidelines for the treatment of oncourological diseases: renal cell carcinoma. *Modern Oncology*. 2023; 25(2): 151-154.-DOI: 10.26442/18151434.2023.2.202104 (In Rus)].
5. Ali M., Mooi J., Lawrentschuk N., et al. The Role of Stereotactic Ablative Body Radiotherapy in Renal Cell Carcinoma. *Eur Urol*. 2022; 82(6): 613-622.-DOI: 10.1016/j.eururo.2022.06.017.
6. Степанович Е.А., Демешко П.Д., Поляков С.Л., et al. Стереотаксическая лучевая терапия при почечно-клеточном раке. Опыт и непосредственные результаты. *Злокачественные опухоли*. 2022; 12(3S1): 57-61.-DOI: 10.18027/2224-5057-2022-12-3s1-57-61. [Stepanovich E.A., Demeshko P.D., Polyakov S.L., et al. Stereotactic radiotherapy for renal cell carcinoma. Experience and immediate results. *Malignant Tumors*. 2022; 12(3S1): 57-61.-DOI: 10.18027/2224-5057-2022-12-3s1-57-61 (In Rus)].
7. Ljungberg B., Albiges L., Abu-Ghanem Y., et al. European Association of Urology guidelines on renal cell carcinoma: the 2022 update. *Eur Urol*. 2022; 82: 399-410.-DOI: 10.1016/j.eururo.2022.03.006.
8. De La Pinta C., Latorre R.G., Fuentes R. SBRT in localized renal carcinoma: A review of the literature. *Anticancer Res*. 2022; 42(2): 667-674.-DOI: 10.21873/anticanres.15525.
9. Siva S., Louie A.V., Warner A., et al. Stereotactic body radiotherapy for primary renal cell carcinoma: a systematic review and practice guideline from the International Society of Stereotactic Radiosurgery (ISRS). *Lancet Oncol*. 2024; 25(1): 18-28.-DOI: 10.1016/S1470-2045(23)00513-2.
10. Swaminath A., Cheung P., Glicksman R.M., et al. Patient-reported quality of life following stereotactic body radiation therapy for primary kidney cancer — results from a prospective cohort study. *Clin Oncol (R Coll Radiol)*. 2021; 33(7): 468-475.-DOI: 10.1016/j.clon.2021.03.002.
11. Siva S., Correa R.J.M., Warner A., Staehler M., et al. Stereotactic ablative radiotherapy for ≥T1b primary renal cell carcinoma: a report from the International Radiosurgery Oncology Consortium for Kidney (IROCK). *Int J Radiat Oncol Biol Phys*. 2020; 108(4): 941-949.-DOI: 10.1016/j.ijrobp.2020.06.014.
12. Sosa-Fajardo P., Blanco-Suarez J.M., Pineda-Munguía Á., et al. *Int J Urol*. 2023; 30(5): 437-445.-DOI: 10.1111/iju.15156.
13. Герштейн Е.С. Клиническое значение молекулы повреждения почек KIM-1 в плазме крови больных почечно-клеточным раком. Е.С. Герштейн, Д.С. Набережнов, А.А. Алферов, et al. *Онкоурология*. 2020; 16(4): 39-47.-DOI: 10.17650/1726-9776-2020-16-4-39-47. [Gershtein E.S. The clinical significance of the kidney injury molecule KIM1 in the blood plasma of patients with renal cell carcinoma. E.S. Gershtein, D.S. Naberezhnov, A.A. Alferov, et al. *Oncourology.* 2020; 16(4): 39-47.-DOI: 10.17650/1726-9776-2020-16-4-39-47 (In Rus)].

Поступила в редакцию / Received / 15.05.2026
Прошла рецензирование / Reviewed / 21.07.2026
Принята к печати / Accepted for publication / 17.09.2026