Вопросы онкологии, 2026. Том 72, № 5
УДК 618.12:615.849
DOI 10.37469/0507-3758-2026-72-5-2693

© Ж.В. Брянцева, С.Н. Новиков, И.А. Акулова, П.В. Криворотько, П.И. Кржвицкий, Н.С. Амиров, А.С. Емельянов, Е.А. Бусько, Н.С. Попова, А.А. Хорошавина, А.В. Чёрная, С.В. Канаев

Стратегия планирования лучевой терапии при деэскалации хирургического лечения у больных ранним раком молочной железы с полным патоморфологическим ответом на неоадъювантную системную терапию

Федеральное государственное бюджетное учреждение «Национальный медицинский исследовательский центр онкологии имени Н.Н. Петрова» Министерства здравоохранения Российской Федерации, Санкт-Петербург, Российская Федерация

© Zhanna V. Bryantseva, Sergey N. Novikov, Irina A. Akulova, Petr V. Krivorotko, Pavel I. Krzhivitskiy, Nikolay S. Amirov, Alexander S. Emelyanov, Ekaterina A. Busko, Nadezhda S. Popova, Alina A. Khoroshavina, Antonina V. Chernaya, Sergey V. Kanaev

Radiotherapy Planning Strategies for Surgical De-escalation in Early Breast Cancer Patients with Pathologic Complete Response after Neoadjuvant Systemic Therapy

N.N. Petrov National Medicine Research Center of Oncology, St. Petersburg, the Russian Federation

Введение. Вакуум-аспирационная биопсия (ВАБ) рассматривается как альтернатива хирургической верификации ответа на неоадъювантную системную терапию (НАСТ) при раннем раке молочной железы (РМЖ).

Цель. Оценить подходы к планированию дополнительного облучения объема первичной опухоли (ДООПО) у пациенток с полным патоморфологическим ответом (ППО) после НАСТ.

Материалы и методы. В проспективное одноцентровое исследование (2019–2025) включены 42 больных РМЖ T1-2N0-1M0, получивших НАСТ. При достижении ППО по данным ВАБ и биопсии сторожевого лимфатического узла (БСЛУ) выполнялось облучение молочной железы с ДООПО. Для ДООПО применяли внутритканевую брахитерапию источниками высокой мощности дозы (ВДБТ) или дистанционную лучевую терапию (ДЛТ). Планирование основывалось на совмещении КТ-изображений, выполненных до НАСТ и перед облучением, с оценкой соответствия локализации исходного объема опухоли и установленных клипс (полное, частичное совпадение или полное несовпадение).

Результаты. У 30 (71,4 %) больных достигнут ППО, у 12 (28,6 %) выявлена остаточная опухоль — они исключены из анализа. Медиана наблюдения — 35,5 мес. Локальный рецидив зарегистрирован у двух из 30 (6,7 %) человек, одна пациентка исключена из-за облучения вне протокола. Всем оставшимся проведено ДООПО: 21 — ВДБТ, восьми — ДЛТ. Совмещение КТ-изображений показало полное совпадение клипс и опухолевого объема в 58,6 %, частичное — в 17,2 %, полное несовпадение — в 24,1 %. При полном совпадении основным ориентиром для определения ДООПО служили клипсы, при частичном — суммарный объем по клипсам и КТ-совмещению, при полном несовпадении — данные первичного КТ или анатомические ориентиры (фиброз).

Выводы. Стратегия деэскалации хирургического лечения с применением ВАБ и адъювантной лучевой терапии,

Introduction. Vacuum-assisted biopsy (VAB) has been proposed as an alternative to surgical verification of tumor response to neoadjuvant systemic therapy (NST) in patients with early-stage breast cancer (BC).

Aim. To evaluate approaches to tumor bed boost (TBB) planning in patients who achieved pathologic complete response (pCR) after NST.

Materials and Methods. This prospective single-centre study (2019–2025) included 42 early-stage BC patients (T1-2N0-1M0) treated with NST. Patients who achieved pCR confirmed by VAB and sentinel lymph node biopsy (SLNB) received whole-breast irradiation with TBB, delivered via high-dose-rate interstitial brachytherapy (HDR-BT) or external beam radiotherapy (EBRT). TBB planning relied on fusion of pre-NST and pre-radiotherapy CT images to assess concordance between the original tumor volume and clip location, classified as complete, partial, or no overlap.

Results. pCR was observed in 30 patients (71.4 %); 12 (28.6 %) with residual disease were excluded. At a median follow-up of 35.5 months, local recurrence was registered in 2 out of 30 patients (6.7 %). One patient was excluded due to radiotherapy delivered outside the protocol. TBB was administered via HDR-BT in 21 patients and EBRT in 8 patients. CT image fusion demonstrated complete overlap between clips and tumor volume in 58.6% of cases, partial overlap in 17.2%, and no overlap in 24.1%. Planning strategies for TBB delineation were: clips as primary guide (in cases of complete overlap), a composite volume based on clips and fused CT (in partial overlap), and reliance on primary CT or anatomical landmarks (fibrosis) in cases of no overlap.

Conclusion. The de-escalation strategy combining VAB with adjuvant radiotherapy including TBB yields high local

включая ДООПО, обеспечивает высокий уровень локального контроля (93,3 %) у пациенток с ППО после НАСТ. Совмещение КТ-изображений является важным инструментом для выбора оптимального метода и точного планирования ДООПО.

Ключевые слова: рак молочной железы; неоадъювантная системная терапия; вакуум-аспирационная биопсия; отказ от хирургического лечения; полный патоморфологический ответ; внутритканевая брахитерапия источниками высокой мощности дозы; дистанционная лучевая терапия

Для цитирования: Брянцева Ж.В., Новиков С.Н., Акулова И.А., Криворотько П.В., Крживицкий П.И., Амиров Н.С., Емельянов А.С., Бусько Е.А., Попова Н.С., Хорошавина А.А., Чёрная А.В., Канаев С.В. Стратегия планирования лучевой терапии при деэскалации хирургического лечения у больных ранним раком молочной железы с полным патоморфологическим ответом на неоадъювантную системную терапию. *Вопросы онкологии*. 2026; 72(5): 1057–1067.-DOI: 10.37469/0507-3758-2026-72-5-2693

control (93.3 %) in pCR patients after NST. CT image fusion is essential for precise planning and optimal boost technique selection.

Keywords: breast cancer; neoadjuvant systemic therapy; vacuum-assisted biopsy; pathologic complete response; high-dose-rate interstitial brachytherapy; external beam radiotherapy

For Citation: Zhanna V. Bryantseva, Sergey N. Novikov, Irina A. Akulova, Petr V. Krivorotko, Pavel I. Krzhivitskiy, Nikolay S. Amirov, Alexander S. Emelyanov, Ekaterina A. Busko, Nadezhda S. Popova, Alina A. Khoroshavina, Antonina V. Chernaya, Sergey V. Kanaev. Radiotherapy Planning Strategies for Surgical De-escalation in Early Breast Cancer Patients with Pathologic Complete Response after Neoadjuvant Systemic Therapy. *Voprosy Onkologii = Problems in Oncology*. 2026; 72(5): 1057–1067.-DOI: 10.37469/0507-3758-2026-72-5-2693

✉ Контакты: Брянцева Жанна Викторовна, zhanna-dr@mail.ru

Введение

У пациенток с трижды негативным и HER2-позитивным подтипами раннего рака молочной железы (РМЖ) современная неоадъювантная системная терапия (НАСТ) позволяет достигнуть полного патоморфологического ответа (ППО) в 60–80 % случаев, что, в свою очередь, свидетельствует о достоверном увеличении вероятности достижения длительного контроля над заболеванием [1–3]. Эрадикация жизнеспособных опухолевых клеток служит основанием для применения менее агрессивной локорегионарной терапии у больных с полным клиническим или патоморфологическим ответом на системное лечение. В начале XXI в. было показано, что методы радионуклидной визуализации РМЖ с помощью туморотропного препарата «99mTc-метокси-изобутил-изонитрила» могут надежно предсказывать достижение ППО-опухоли после завершения НАСТ [4, 5], что послужило предпосылкой для разработки «Способа дифференцированного лечения больных локализованным раком молочной железы», предполагающего отказ от оперативного лечения у больных с полным клиническим/сцинтиграфическим ответом опухоли на проведенную НАСТ [6]. В это же время североамериканскими исследователями в качестве альтернативы традиционному хирургическому лечению РМЖ была предложена вакуум-аспирационная биопсия (ВАБ) — вариант «деэскалации» в виде минимально инвазивной процедуры, позволяющей провести патоморфологическую верификацию ответа опухоли на НАСТ [7].

На основании обозначенных двух подходов, в 2019 г. в НМИЦ онкологии им. Н.Н. Петрова было инициировано одноцентровое проспективное исследование эффективности и безопасности деэскалации хирургического лечения у больных ранним РМЖ, достигших ППО после НАСТ. Принимая во внимание тот факт, что, согласно данным ряда исследований, частота ложноотрицательных результатов ВАБ при оценке ППО достигает 15–25 % [8–10], лучевая терапия с обязательным дополнительным облучением объема первичной опухоли (ДООПО) рассматривалась нами как ключевой вариант лечения. В ходе работы было выделено несколько клинических сценариев, повлиявших на выбор метода ДООПО: в части случаев использовалась внутритканевая брахитерапия источниками высокой мощности дозы (ВДБТ), в других применялась дистанционная лучевая терапия (ДЛТ).

Целью данного исследования стал анализ различных подходов к определению объемов облучения молочной железы при проведении ДООПО у пациенток с ППО после ВАБ: определение топографии внутритканевых меток-клипс, совмещение выполненных КТ-изображений до начала НАСТ и топометрических, а также комбинации этих методов.

Материалы и методы

Проспективное одноцентровое исследование «Деэскалация комбинированного лечения пациентов с диагнозом рак молочной железы после неоадъювантной системной терапии в зависимости от биологического подтипа заболевания» было инициировано в 2019 г. в НМИЦ онкологии им. Н.Н. Петрова. Первичной конечной точкой исследования является частота ипсилатеральных локальных рецидивов через три года, вторичными конечными точками — общая и безрецидивная выживаемость через пять лет. Протокол исследования был одобрен локальным этическим комитетом (№ 1/107 от 15.08.2019)

Таблица 1. Клинико-демографические характеристики пациенток

Характеристика		Кол-во	%
Медиана возраста		49	
Максимальный размер опухоли по данным исследований (мм), медиана		21	
Степень дифференцировки (G)	2	17	40,5
	3	25	59,5
Подтип опухоли	HER2 +	9	21,4
	Люминальный B HER2 +	17	40,5
	Трижды негативный	16	38,1
Стадия заболевания (cTNM)	T1N0M0	17	40,5
	T1N1M0	2	4,8
	T2N0M0	17	40,5
	T2N1M0	6	14,2

Table 1. Baseline patient, tumor, and treatment characteristics

Characteristic		n	%
Age, years, median		49	
Maximum tumor size on imaging, mm, median		21	
Histological grade (G)	2	17	40.5
	3	25	59.5
Tumor subtype	HER2-positive	9	21.4
	Luminal B (HER2-positive)	17	40.5
	Triple-negative	16	38.1
Clinical stage (cTNM)	T1N0M0	17	40.5
	T1N1M0	2	4.8
	T2N0M0	17	40.5
	T2N1M0	6	14.2

и зарегистрирован на сайте ClinicalTrials.gov (NCT04293796).

Использовались следующие критерии включения: больные ранним (T1-2 N0-1 M0) трижды негативным или HER2-позитивным РМЖ, размером первичного очага до 3 см, получившие полный курс НАСТ в соответствии с утвержденными протоколами лечения. Основными критериями исключения являлись мультицентрический рост опухоли, неполный курс НАСТ и/или рекомендованной лучевой терапии. В декабре 2025 г. в исследование включены 42 пациентки. Подробные клинические, морфологические и демографические характеристики больных представлены в табл. 1.

Медиана возраста пациенток, включенных в исследование, составила 49 лет [Q1–Q3: 43; 54]. Медиана размера первичной опухоли по данным предоперационного обследования составила 21 мм [Q1–Q3: 17; 30,3]. Гистологическая оценка степени дифференцировки показала преобладание низкодифференцированных (G3) опухолей — 25 случаев (59,5 %), в остальных наблюдениях опухоли имели среднюю степень (G2) дифференцировки — 17 наблюдений (40,5 %). Наиболее часто встречались HER2-положительные подтипы РМЖ — 26 пациенток (61,9 %), трижды негативный подтип определялся в 16 (38,1 %) случаях. Распределение больных в соответствии со стадией РМЖ имело следующий характер: cT1N0M0 — 17 наблюдений, cT2N0M0 — 17, cT2N1M0 — шесть (14,2 %), cT1N1M0 — два (4,8 %) случая.

Стандартное обследование до начала НАСТ включало в себя маммографию, ультразвуковое исследование (УЗИ) молочной железы с маркировкой краев опухоли, УЗИ регионарных лимфатических узлов (ЛУ) с тонкоигольной аспирационной биопсией подозрительных ЛУ, а также ОФЭКТ–КТ (однофотонная эмиссионная компьютерная томография, совмещенная с рентгеновской компьютерной томографией) с ^{99m}Tc-метокси-изобутил-изонитрилом, что обеспечивало высокую точность в диагностике локорегионарной распространенности РМЖ [11].

Через 2–4 недели после завершения НАСТ проводилось контрольное обследование (маммография, УЗИ, ОФЭКТ–КТ) для оценки клинического ответа. При регистрации полного клинического ответа выполнялась биопсия сторожевого

ЛУ и одновременная ВАБ под УЗИ-контролем с последующим морфологическим исследованием гистологического материала. Во время проведения ВАБ ложе первичной опухоли повторно маркировалось как минимум тремя клипсами. По результату послеоперационного патоморфологического исследования у пациенток с остаточной опухолью (неполный патологический ответ) проводилось стандартное хирургическое лечение с последующей адъювантной лучевой терапией в соответствии с клиническими рекомендациями. Пациенткам с подтвержденным ППО в качестве адъювантного локорегионарного лечения назначалась только лучевая терапия на область оставшейся ткани молочной железы с дополнительным облучением объема первичной опухоли.

Облучение всей молочной железы (ОМЖ) проводилось на линейных ускорителях электронов тормозным излучением 6–10 МэВ по стандартной методике 3D конформной лучевой терапии с помощью тангенциальных полей. Задняя (глубокая) граница тангенциального поля во всех случаях располагалась по переднему краю большой грудной мышцы, верхняя (краниальная) граница поля находилась на уровне грудино-ключичного сочленения. При клиническом поражении подмышечных ЛУ (cN1) верхняя (краниальная) граница поля располагалась на 1 см ниже головки плечевой кости, что позволяло проводить одновременное облучение молочной железы и регионарных ЛУ 1–3 уровня. При поражении левой молочной железы выполнялось облучение, синхронизированное с дыханием (на задержке вдоха).

При проведении ДООПО внутритканевая брахитерапия источником Ir-192 ВДБТ рассматривалась как основной метод. Облучение проводилось по ранее описанному протоколу [12], который представлен следующими основными этапами: топометрическое КТ-исследование в положении лежа на спине для определения точной локализации меток; имплантация пластиковых или металлических интрастатов в несколько рядов в шахматном порядке с шагом 1,5 см, при необходимости под интраоперационным КТ-контролем. После установки интрастатов выполнялось повторное КТ-сканирование, данные которого загружались в систему трехмерного планирования «Oncentra Brachy» (Elekta) для оконтуривания клинического целевого объема и разработки индивидуального дозиметрического плана. Режим фракционирования при ВДБТ был представлен облучением семью фракциями по 2 Гр за четыре дня или трем фракциями по 4 Гр за два дня с минимальным интервалом 6 ч, что соответствовало суммарной эквивалентной дозе 14–15 Гр при $\alpha/\beta = 3$.

При поверхностном расположении первичной опухоли проводилось ДООПО с помощью ДЛТ в режиме четырех фракций по 3 Гр в течение четырех дней, что соответствовало суммарной эквивалентной дозе 14–15 Гр при $\alpha/\beta = 3$. Облучение выполнялось на линейных ускорителях электронов тормозным излучением 6 МэВ по стандартной методике 3D конформной лучевой терапии с помощью тангенциальных полей или модулированной по интенсивности лучевой терапии.

Планирование ДООПО осуществлялось в соответствии с общими принципами: GTV (макроскопический объем опухоли) определялся по данным КТ-изображений, выполненным до начала НАСТ, CTV (клинический целевой объем) с учетом области субклинического распространения опухоли формировался с отступом 10–20 мм от GTV. Макроскопические границы опухоли определялись в соответствии с расположением клипс, установленных при проведении ВАБ. В качестве дополнительного инструмента для определения границ GTV осуществлялось совмещение КТ-изображений ОФЭКТ–КТ исследования, выполненного до начала НАСТ, с КТ-топометрическими изображениями, выполненными для планирования ДООПО. Совмещение осуществлялось преимущественно по контурам молочной железы, соску и субмаммарной складке, в качестве дополнительных ориентиров использовались грудина и ребра. Следует особо отметить, что при проведении ВАБ анатомия, контуры и объем молочной железы практически не меняются, что существенно упрощает совмещение КТ изображений при планировании ДООПО.

После совмещения изображений оценивалось соответствие локализации клипс и исходного объема опухоли в молочной железе. Случаи, когда все клипсы находились в контуре исходного объема первичной опухоли, классифицировались как полное совпадение; если часть клипс располагалась в контуре, а часть — за его пределами, но на расстоянии не более 2 см от исходного объема опухоли — как частичное совпадение; все остальные случаи расценивались как полное несовпадение.

Результаты

С февраля 2020 по декабрь 2025 г. в исследование включены 42 пациентки (медиана возраста — 49 лет; Q1–Q3: 43–54): у 30 (71,4 %) из них был достигнут полный патоморфологический ответ, а у 12 (28,6 %) выявлена остаточная опухоль после проведения ВАБ с БСЛУ, и они были исключены из дальнейшего анализа (табл. 2). Медиана наблюдения после ВАБ с биопсией сторожевого ЛУ у пациенток с ППО составила 35,5 мес. (Q1–Q3: 22–48).

Таблица 2. Результаты оценки патоморфологического ответа опухоли после неоадъювантной системной терапии и локального контроля

Клинические характеристики			N	%
Патоморфологический регресс опухоли после НАСТ	HER2 +	Частичный (pPR)	2	22,2
		Полный (pCR)	7	77,8
	Трижды негативный	Частичный (pPR)	3	18,8
		Полный (pCR)	13	81,3
	Люминальный В HER2 +	Частичный (pPR)	7	41,2
		Полный (pCR)	10	58,8
Локальный рецидив	Нет		28	93,3
	Да		2	6,7

НАСТ — неоадъювантная системная терапия.

Table 2. Pathological tumor response after neoadjuvant systemic therapy and local control

Characteristic			Кол-во	%
Pathological response after NST, by subtype	HER2-positive	Partial (pPR)	2	22.2
		Complete (pCR)	7	77.8
	Triple-negative	Partial (pPR)	3	18.8
		Complete (pCR)	13	81.3
	Luminal B (HER2-positive)	Partial (pPR)	7	41.2
		Complete (pCR)	10	58.8
Local recurrence	No		28	93,3
	Yes		2	6,7

NST, neoadjuvant systemic therapy.

Среди пациенток с гормон-негативным HER2-позитивным подтипом опухоли ППО был достигнут в 77,8 % случаев (у семи из девяти пациенток), у женщин с люминальным В HER2-позитивным подтипом ППО наблюдался реже — 58,8 % (10 из 17 больных). Полный ответ на НАСТ в группе с трижды негативным РМЖ наблюдался чаще — у 81,3 % пациенток (13 из 16).

За время наблюдения зарегистрировано два случая (6,7 %) локального рецидива в молочной железе у пациенток с ППО после ВАБ с БСЛУ. Один из них возник через 19 мес. после ВАБ и располагался непосредственно в области первичного объема опухоли. Второй рецидив диагностирован через 28 мес. наблюдения и локализовался в другом квадранте молочной железы, что может указывать на изначальный мультицентричный рост опухоли.

Первые 11 (36,7 %) пациенток получили ОМЖ в режиме стандартного фракционирования (25 фракций по 2 Гр), остальные 19 (63,3 %) — в режиме умеренного гипофракционирования дозы (16 фракций по 2,67 Гр).

Одна женщина получила лучевое лечение в другом лечебном учреждении и была исключена из дальнейшего анализа. Таким образом, после окончания облучения всего объема оставшейся ткани молочной железы 29 из 30 женщины с ППО завершили лечение согласно протоколу и получили ДООПО: в 21 случае — с помощью ВДБТ, а в оставшихся восьми случаях — с помощью ДЛТ. Режим фракционирования при ВДБТ был представлен облучением семью фракциями по 2 Гр за четыре дня (12 больных) или тремя фракциями по 4 Гр за два дня (девять пациенток), с помощью ДЛТ — четырьмя фракциями по 3 Гр.

Всем 29 пациенткам проведено совмещение первичного ОФЭКТ–КТ, выполненного до начала НАСТ с КТ-топометрией (перед ВДБТ или ДЛТ) перед ДООПО.

Анализ совмещенных изображений КТ (ОФЭКТ–КТ), выполненного до начала НАСТ с КТ-топометрией, показал:

– Полное совпадение объема первичной опухоли с локализацией клипс (рис. 1) отмечено у 17 (58,6 %) из 29 пациенток. У 11 из них ДООПО выполнено с помощью ВДБТ. Отмечено, что после установки интрастатов форма молочной железы часто значительно изменялась, что затрудняло точное совмещение первичного КТ с КТ после завершения введения интрастатов. Поэтому в качестве основного ориентира для оконтуривания GTV в этих случаях использовались клипсы. У оставшихся шести пациенток ДООПО проведен с помощью ДЛТ в связи с поверхностным расположением первичной опухоли и клипс в молочной железе.

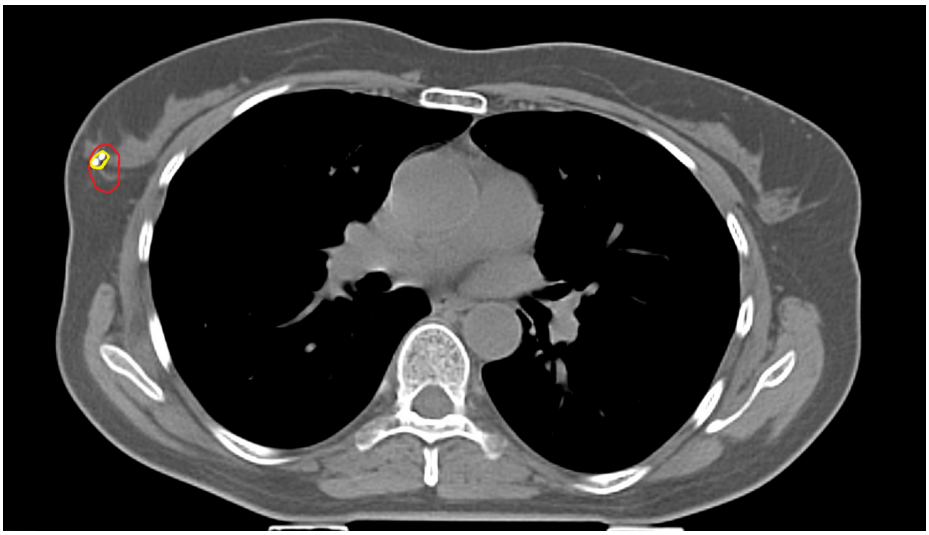

Рис. 1. Полное совпадение объема первичной опухоли (красный контур) и клипс (желтый контур), установленных во время вакуум-аспирационной биопсии
Fig. 1. Complete overlap between the primary tumor volume (red contour) and clips (yellow contour) placed during vacuum-assisted biopsy

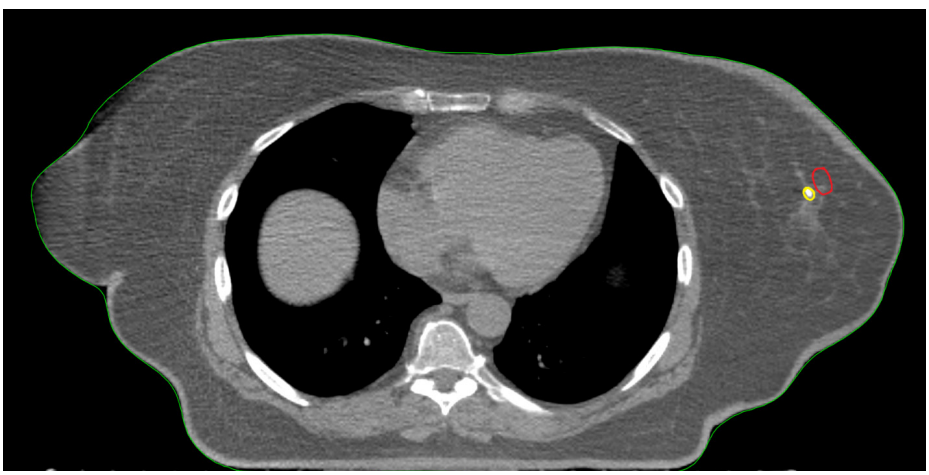

Рис. 2. Частичное совпадение объема первичной опухоли (красный контур) и клипс (желтый контур), установленных во время вакуум-аспирационной биопсии
Fig. 2. Partial overlap between the primary tumor volume (red contour) and clips (yellow contour) placed during vacuum-assisted biopsy

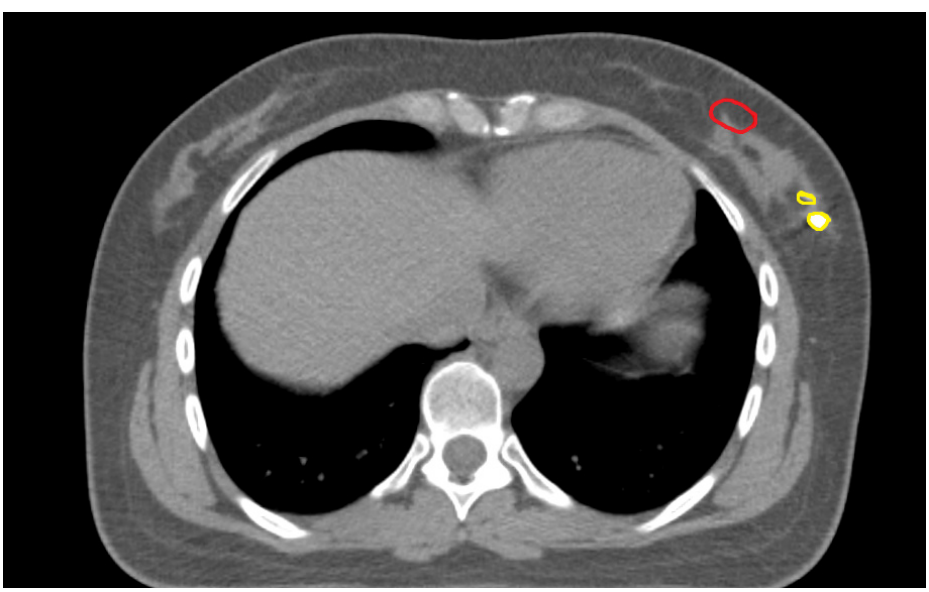

Рис. 3. Полное несовпадение объема первичной опухоли (красный контур) и клипс (желтый контур), установленных во время вакуум-аспирационной биопсии
Fig. 3. No overlap between the primary tumor volume (red contour) and clips (yellow contour) placed during vacuum-assisted biopsy

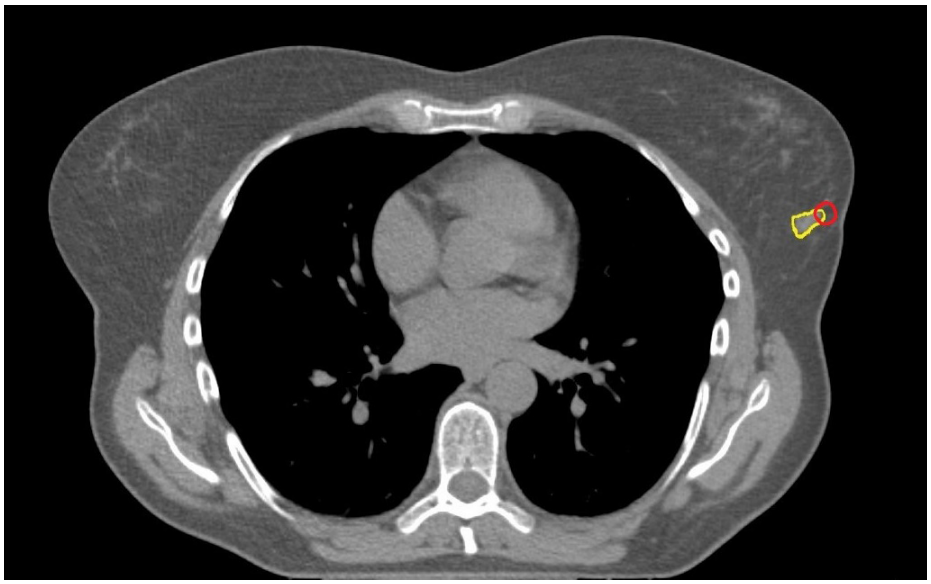

Рис. 4. Совпадение объема первичной опухоли (красный контур) и фиброза (желтый контур) в молочной железе после вакуум-аспирационной биопсии
Fig. 4. Correlation between the primary tumor volume (red contour) and fibrosis (yellow contour) in the breast after vacuum-assisted biopsy

– Частичное совпадение объема первичной опухоли с локализацией клипс зафиксировано в пяти (17,2 %) из 29 случаев (рис. 2). У этих пациенток итоговый GTV (GTVfin) формировался как сумма GTV, определенного по совмещенным изображениям (GTVfus), и объема, основанного на расположении клипс (GTVclips). Предпочтительным методом подведения ДООПО у этих больных, с учетом двух объемов GTVfus и GTVclips, также рассматривался ВДБТ.

– Полное несовпадение топографии объема первичной опухоли и клипс наблюдалось у семи (24,1 %) пациенток (рис. 3), у трех (10,3 %) из которых клипсы в молочной железе отсутствовали. Мы считаем, что полное несовпадение могло возникнуть вследствие миграции или дефекта установки клипс. В пяти указанных случаях в области расположения первичной опухоли удалось идентифицировать фиброз, который использовался как анатомический ориентир для планирования ДООПО с помощью ВДБТ (рис. 4). В оставшихся двух случаях, когда анатомические ориентиры отсутствовали, ДООПО проводилось с помощью ДЛТ, а GTVfin приравнивался к GTVfus.

Обсуждение

Предварительные результаты использования протокола «деэскалации хирургического лечения у больных ранним РМЖ с полным патоморфологическим ответом после завершения НАСТ» указывали на высокие показатели локорегионарного контроля в течение первых двух лет наблюдения [13]. Представленные нами данные указывают на то, что при увеличении количества больных, завершивших лечение, и сроков наблюдения (медиана — 36 мес.) количество пациенток с локальным рецидивом РМЖ не увеличилось и вероятность локального контроля сохраняется на высоком уровне (93,3 %).

Как уже указывалось ранее, основным методом для проведения ДООПО в рамках протокола «деэскалации хирургического лечения» была выбрана ВДБТ, что связано с рядом ее важных достоинств. С одной стороны, проведение дозиметрического сравнения возможностей ВДБТ и ДЛТ в качестве технологий для осуществления дополнительного облучения ложа удаленной опухоли молочной железы (*boost*) указывает на то, что ВДБТ характеризуется значительно более низкой радиационной нагрузкой на непораженный объем ипсилатеральной молочной железы [14]. Можно предположить, что именно этот фактор оказался основной причиной существенных различий в косметических результатах после проведения ускоренного частичного послеоперационного облучения молочной железы с помощью ВДБТ («отличные» и «хорошие» в 100 % случаев) или ДЛТ («отличные» и «хорошие» в 90,7 %) [15]. Кроме того, для ВДБТ характерна контролируемая неоднородность распределения дозы. Согласно рекомендациям GEC-ESTRO, поддержание индекса неоднородности ниже 0,35 обеспечивает достижение отличных косметических результатов [16]. Это означает, что при проведении ВДБТ треть облучаемого объема первичной опухоли молочной железы получит 150 % и более от предписанной дозы при сохранении высоких косметических результатов лечения. Многие авторы высказывают предположение,

что данная особенность ВДБТ может привести к более надежному локальному контролю при проведении *boost* [17, 18]. В частности, P. Poortmans и соавт. (2004) в большом проспективном рандомизированном исследовании, посвященном вопросу использования *boost*, сообщили о низкой (2,3 %) частоте рецидивов после проведения ВДБТ и существенном увеличении частоты локальных рецидивов после *boost* с помощью электронов или фотонов (4,7 и 4,0 % соответственно) [18]. В свою очередь, J. Guinot и соавт. [19] отметили, что при выполнении *boost* у 248 больных РМЖ с близкими или позитивными краями резекции после органосохраняющей операции эффективность ВДБТ в качестве метода подведения *boost* оказалась сравнима с повторной операцией, обеспечивая десятилетний локальный контроль на уровне 86,9–96,2 %. Можно предположить, что при ДООПО проведение ВДБТ также обеспечит достижение высоких показателей локального контроля при оптимальном косметическом результате лечения.

Установка клипс во время ВАБ является простым и надежным инструментом для точной маркировки топографии первичной опухоли, которая используется при определении объема мишени для подведения дополнительного облучения. Как показало наше исследование, полное совпадение локализации клипс в молочной железе и объема первичной опухоли, определяемого при слиянии КТ-изображений, полученных до начала лечения и перед ДООПО, наблюдалось более чем в половине случаев (58,6 %). Установление объема GTV для ДООПО не вызывало у пациенток затруднений.

В случаях частичного совпадения (17,2 %) топографии клипс и первичного объема опухоли, определяемого по данным совмещения КТ, нам пришлось проводить корректировку объема облучения (GTV) с помощью установки дополнительных анатомических ориентиров объема первичной опухоли по данным первичного КТ-исследования, выполненного до начала НАСТ.

В наиболее сложных ситуациях (при полном несовпадении), когда мы увидели миграцию или отсутствие клипс в сочетании с отсутствием четких анатомических ориентиров (фиброза, серомы), оптимальным методом ДООПО представляется ДЛТ с оконтуриванием GTV на основе КТ-исследований, выполненных до начала НАСТ.

Разнообразие клинических сценариев указывает на то, что «верификационное» совмещение первичного КТ-изображения с данными КТ-топометрии служит важным инструментом для определения оптимальной стратегии ДООПО.

В настоящее время можно сказать, что стратегия деэскалации хирургического лечения у больных РМЖ делает свои первые шаги: от ранних публикаций [20–22] до недавних исследований [7, 23]. Так, в последней работе, посвященной деэскалации хирургического лечения, H. Kuerer и соавт. [7] в течение пяти лет наблюдения за 31 больной с полным патоморфологическим ответом после неоадъювантной системной терапии с последующим ВАБ и облучением молочной железы не было диагностировано ни одного локального рецидива, а пятилетняя безрецидивная и общая выживаемость, по их данным, составила 100 %. В нашем исследовании при медиане наблюдения 35,5 мес. частота локального рецидива в молочной железе оказалась выше и составила 6,7 % (два случая из 30).

Использование ВАБ открывает перспективы для исследования методов деэскалации хирургического лечения больных ранним РМЖ. Возможности элиминации хирургического компонента ограничиваются невысокой точностью современных инструментальных методов (ПЭТ–КТ, МРТ, УЗИ) диагностики и прогнозирования полного патоморфологического ответа [24]. Однако имеются сообщения о том, что маммосцинтиграфия, выполненная в середине курса НАСТ, обладает высокой специфичностью (94–100 %) в предсказании полного патоморфологического ответа [25], что создает многообещающие предпосылки для идентификации пациенток, у которых можно отказаться даже от ВАБ и провести лечение по «нехирургическому» сценарию. Следует отметить, что в этих случаях, даже при увеличении риска гипердиагностики полного клинического регресса опухоли, адъювантная лучевая терапия с ДООПО сможет обеспечить адекватный локальный контроль.

Заключение

На основании представленных данных можно предложить ряд рекомендаций, позволяющих повысить точность ДООПО в рамках протоколов деэскалации хирургического лечения у больных ранним РМЖ:

– Сохранение формы и объема молочной железы после ВАБ позволяет эффективно использовать совмещение КТ-изображений, выполненных до начала НАСТ, с топометрическим КТ, что, в свою очередь, позволяет сопоставить топографию исходного объема опухоли с локализацией маркировочных клипс, установленных при проведении ВАБ.

– ВДБТ может использоваться для ДООПО у женщин с корректной установкой клипс и в тех случаях, когда объем первичной опухоли может быть правильно определен с помощью допол-

нительных анатомических ориентиров (серомы, фиброза).

– У пациенток со значимым смещением/отсутствием клипс и отсутствием дополнительных анатомических ориентиров целесообразно проведение ДООПО с помощью ДЛТ.

Конфликт интересов
Авторы заявляют об отсутствии конфликта интересов.
Conflict of interest
The authors declare no conflict of interest.

Финансирование
Работа проведена без спонсорской поддержки.
Funding
The work was performed without external funding.

Соблюдение прав пациентов и правил биоэтики
Исследование выполнено в соответствии с Хельсинкской декларацией ВМА в редакции 2013 г. Протокол исследования одобрен локальным этическим комитетом по биомедицинской этике ФГБУ «НМИЦ онкологии им. Н.Н. Петрова» Минздрава России (выписка № 6/277 из протокола внеочередного заседания № 23 от 27.09.2022). Все пациенты подписали информированное согласие на участие в исследовании.
Compliance with patient rights and principles of bioethics
The study was carried out in accordance with the WMA Helsinki Declaration (2013 revision). The study protocol was approved by the Local Biomedical Ethics Committee of the N.N. Petrov National Medical Research Center of Oncology of the MoH of the Russian Federation (Extract No. 6/277 from the minutes of the extraordinary meeting No. 23 dated September 27, 2022). All patients provided written informed consent to participate in the study.

Участие авторов
Канаев С.В., Новиков С.Н., Брянцева Ж.В. — концепция и дизайн исследования;
Брянцева Ж.В., Акулова И.А., Новиков С.Н., Криворотько П.В., Крживицкий П.И., Амиров Н.С., Емельянов А.С., Бусько Е.А., Чёрная А.В., Попова Н.С., Хорошавина А.А. — практический этап работы, проведение лучевой терапии, диагностические исследования;
Брянцева Ж.В., Акулова И.А., Амиров Н.С. — сбор материала и анализ данных;
Брянцева Ж.В., Акулова И.А. — написание текста статьи;
Новиков С.Н., Канаев С.В., Криворотько П.В. — редактирование статьи.
Все авторы одобрили финальную версию статьи перед публикацией, выразили согласие нести ответственность за все аспекты работы, подразумевающую надлежащее изучение и решение вопросов, связанных с точностью или добросовестностью любой части работы.
Author's contributions
Kanaev S.V., Novikov S.N., Bryantseva Zh.V.: study concept and design.
Bryantseva Zh.V., Akulova I.A., Novikov S.N., Krivorotko P.V., Krzhivitskiy P.I., Amirov N.S., Emelyanov A.S., Busko E.A., Chernaya A.V., Popova N.S., Khoroshavina A.A.: practical work, delivery of radiotherapy and diagnostic procedures.
Bryantseva Zh.V., Akulova I.A., Amirov N.S.: data collection and analysis.
Bryantseva Zh.V., Akulova I.A.: manuscript writing.
Novikov S.N., Kanaev S.V., Krivorotko P.V.: article editing.
All authors approved the final version of the article prior to publication and agreed to take responsibility for all aspects of the work, including the proper investigation and resolution of issues relating to the accuracy or integrity of any part of the work.

ЛИТЕРАТУРА / REFERENCES

1. Santonja A., Sánchez-Muñoz A., Lluch A., et al. Triple negative breast cancer subtypes and pathologic complete response rate to neoadjuvant chemotherapy. *Oncotarget*. 2018; 41: 26406-26416.-DOI: 10.18632/oncotarget.25413.
2. Gianni L., Pienkowski T., Im Y.H., et al. Efficacy and safety of neoadjuvant pertuzumab and trastuzumab in women with locally advanced, inflammatory, or early HER2-positive breast cancer (NeoSphere): a randomised multicentre, open-label, phase 2 trial. *Lancet Oncol*. 2012; 13: 25-32.-DOI: 10.1016/S1470-2045(11)70336-9.
3. Shepherd J.H., Ballman K., Polley M.C., et al. CALGB 40603 (Alliance): Long-term outcomes and genomic correlates of response and survival after neoadjuvant chemotherapy with or without carboplatin and bevacizumab in triple-negative breast cancer. *J Clin Oncol*. 2022; 40: 1323-1334.-DOI: 10.1200/JCO.21.01506.
4. Novikov S.N., Kanaev S.V., Petr K.V., et al. Technetium-99m methoxyisobutylisonitrile scintimammography for monitoring and early prediction of breast cancer response to neoadjuvant chemotherapy. *Nucl Med Commun*. 2015; 36(8): 795-801.-DOI: 10.1097/MNM.0000000000000331.
5. Канаев С.В., Новиков С.Н., Криворотько П.В., et al. Клиническое значение результатов маммосцинтиграфии у больных раком молочной железы, получающих неоадъювантную полихимиотерапию. *Вопросы онкологии*. 2016; 62(4): 479-484.-URL: https://voprosyonkologii.ru/index.php/journal/article/view/317. [Kanaev S.V., Novikov S.N., Krivorotko P.V., et al. Clinical significance of mammoscintigraphy results in breast cancer patients receiving neoadjuvant polychemotherapy. *Voprosy Onkologii = Problems in Oncology*. 2016; 62(4): 479-484.-URL: https://voprosyonkologii.ru/index.php/journal/article/view/317 (In Rus)].
6. Новиков С.Н., Канаев С.В., Крживицкий П.И., et al. Способ дифференцированного лечения больных локализованным раком молочной железы. Патент RU2637859C1. 2017.-URL: https://patenton.ru/patent/RU2637859C1/en. [Novikov S.N., Kanaev S.V., Krivorotko P.V. et al. Method for differentiated treatment of patients with localized breast cancer. Patent RU2637859C1. 2017.-URL: https://patenton.ru/patent/RU2637859C1/en (In Rus)].
7. Kuerer H.M., Valero V., Smith B.D., et al. Selective elimination of breast surgery for invasive breast cancer: a nonrandomized clinical trial. *JAMA Oncol*. 2025; 11(5): 529-534.-DOI: 10.1001/jamaoncol.2025.0207.
8. Guo C., Zhang C., Liu J., et al. Is Tc-99m sestamibi scintimammography useful in the prediction of neoadjuvant chemotherapy responses in breast cancer? A systematic review and meta-analysis. *Nucl Med Commun*. 2016; 37: 675-688.-DOI: 10.1097/MNM.0000000000000502.
9. Heil J., Schaefgen B., Sinn P., et al. Can a pathological complete response of breast cancer after neoadjuvant chemotherapy be diagnosed by minimally invasive biopsy? *Eur J Cancer*. 2016; 69: 142-150.-DOI: 10.1016/j.ejca.2016.09.034.
10. van Loevezijn A.A., van der Noordaa M.E.M., van Werkhoven E.D., et al. Minimally invasive complete response assessment

of the breast after neoadjuvant systemic therapy for early breast cancer (MICRA trial): interim analysis of a multicenter observational cohort study. *Ann Surg Oncol*. 2021; 28: 3243-3253.-DOI: 10.1245/s10434-020-09273-0.

11. Krzhivitskiy P.I., Novikov S.N., Kanaev S.V., et al. The use of single-photon emission computed tomography-computed tomography in detecting multiple metastatic lymph nodes in patients with breast cancer. *Nucl Med Commun*. 2019; 40: 169-174.-DOI: 10.1097/MNM.0000000000000954.
12. Брянцева Ж.В., Акулова И.А., Новиков С.Н., et al. Внутритканевая брахитерапия источниками высокой мощности дозы в лечении больных раком молочной железы. *Онкологический журнал: лучевая диагностика, лучевая терапия*. 2019; 2(4): 26-34.-DOI: 10.37174/2587-7593-2019-2-4-26-34 [Bryantseva Zh.V., Akulova I.A., Novikov S.N., et al. High Dose Rate Brachytherapy in Treatment of Breast Cancer Patients. *Journal of oncology: diagnostic radiology and radiotherapy*. 2019; 2(4): 26-34. (In Rus)].
13. Криворотько П.В., Амиров Н.С., Артемьева А.С., et al. Оценка результатов лечения в зависимости от различных видов локального воздействия у пациентов с раком молочной железы с полным патоморфологическим ответом после неоадъювантной системной терапии. *Вопросы онкологии*. 2024; 70(2): 330-339.-DOI: 10.37469/0507-3758-2024-70-2-330-339. [Krivorotko P.V., Amirov N.S., Artemyeva A.S., et al. Treatment outcomes evaluation in breast cancer patients with a pathological complete response after neoadjuvant systemic therapy depending on different types of local treatment. *Voprosy Onkologii = Problems in Oncology*. 2024; 70(2): 330-339.-DOI: 10.37469/0507-3758-2024-70-2-330-339 (In Rus)].
14. Terheyden M.M., Melchert C., Kovács G. External beam boost versus interstitial high-dose-rate brachytherapy boost in adjuvant radiotherapy following breast-conserving therapy in early-stage breast cancer: a dosimetric comparison. *J Contemp Brachytherapy*. 2016; 8: 294-300.-DOI: 10.5114/jcb.2016.61973.
15. Брянцева Ж.В., Новиков С.Н., Акулова И.А., et al. Сравнительный анализ онкологической эффективности и косметических результатов ускоренного частичного облучения больных раком молочной железы. *Онкологический журнал: лучевая диагностика, лучевая терапия*. 2026; 9(1): 9-15.-DOI: 10.37174/2587-7593-2026-9-1-9-15. [Bryantseva Zh.V., Akulova I.A., Yaganova T.S., et al. Dosimetric comparison of accelerated partial breast irradiation techniques: Multicatheter interstitial brachytherapy and conformal external beam radiotherapy. *Journal of Oncology: Diagnostic Radiology and Radiotherapy*. 2026; 9(1): 9-15.-DOI: 10.37174/2587-7593-2026-9-1-9-15 (In Rus)].
16. Strnad V., Major T., Polgar C., et al. ESTRO-ACROP guideline: interstitial multi-catheter breast brachytherapy as accelerated partial breast irradiation alone or as boost. *Radiother Oncol*. 2018; 128: 411-420.-DOI: 10.1016/j.radonc.2018.04.009.
17. Акулова И.А., Брянцева Ж.В., Новиков С.Н., et al. Сравнительный анализ дозиметрических планов послеоперационного облучения ложа опухоли при раке молочной железы с помощью 3D-конформной лучевой терапии и внутритканевой брахитерапии. *Медицинская физика.* 2020; (1): 67-74.-URL: https://medphys.amphr.ru/index-6.php. [Akulova I.A., Bryantseva Zh.V., Novikov S.N., et al. 3D conformal external beam radiotherapy and interstitial HDR brachytherapy for adjuvant breast irradiation: dosimetric comparison. *Meditsinskaya Fizika = Medical Physics*. 2020; (1): 67-74.-URL: https://medphys.amphr.ru/index-6.php (In Rus)].
18. Poortmans P., Bartelink H., Horiot J.C., et al. The influence of the boost technique on local control in breast-conserving treatment in the EORTC trial. *Radiother Onco*l. 2004; 72: 25-33.-DOI: 10.1016/j.radonc.2004.03.007.
19. Guinot J.L., Tortajada M.I., Santos M.A., et al. Can invasive breast carcinoma with close or positive margins be managed without reoperation? *Breast J*. 2018; 24: 1024-1027.-DOI: 10.1111/tbj.13125.
20. De Lena M., Varini M., Zucali R., et al. Multimodal treatment for locally advanced breast cancer. *Cancer Clin Trials*. 1981; 4: 229-236.
21. Ring A., Webb A., Ashley S., et al. Is surgery necessary after complete clinical remission following neoadjuvant chemotherapy for early breast cancer? *J Clin Oncol*. 2003; 21: 4540-4545.-DOI: 10.1200/JCO.2003.05.208.
22. Perloff M., Lesnick G.J., Korzun A., et al. Combination chemotherapy with mastectomy or radiotherapy for stage III breast carcinoma. *J Clin Oncol*. 1988; 6: 261-269.-DOI: 10.1200/JCO.1988.6.2.261.
23. Jung J.J., Cheun J.H., Kim S.Y., et al. Omission of breast surgery in predicted pathologic complete response after neoadjuvant systemic therapy: a multicenter, single-arm, non-inferiority trial. *J Breast Cancer*. 2024; 27(1): 61-71.-DOI: 10.4048/jbc.2023.0265.
24. Heil J., Kuerer H.M., Pfob A., et al. Eliminating the breast cancer surgery paradigm after neoadjuvant systemic therapy: current evidence and future challenges. *Ann Oncol*. 2020; 31: 61-71.-DOI: 10.1016/j.annonc.2019.10.012.
25. Хорошавина А.А., Новиков С.Н., Крживицкий П.И., et al. Использование маммосцинтиграфии для оценки эффективности неоадъювантной химиотерапии у больных агрессивными подтипами рака молочной железы. *Онкологический журнал: лучевая диагностика, лучевая терапия.* 2026; 9(1): 33-42.-DOI: 10.37174/2587-7593-2026-9-1-33-42. [Khoroshavina A.A., Novikov S.N., Krzhivitskiy P.I., et al. Mammoscintigraphy in patients with aggressive biological subtypes of breast cancer: Assessment of response to neoadjuvant chemotherapy. *Journal of Oncology: Diagnostic Radiology and Radiotherapy*. 2026; 9(1): 33-42.-DOI: 10.37174/2587-7593-2026-9-1-33-42 (In Rus)].

Поступила в редакцию / Received / 04.05.2026
Прошла рецензирование / Reviewed / 24.06.2026
Принята к печати / Accepted for publication / 17.09.2026

Сведения об авторах / Author's information / ORCID

Жанна Викторовна Брянцева / Zhanna V. Bryantseva / ORCID ID: 0000-0002-9189-6417.
Сергей Николаевич Новиков / Sergey N. Novikov / ORCID ID: 0000-0002-7185-1967.
Ирина Александровна Акулова / Irina A. Akulova / ORCID ID: 0000-0003-0018-7197.
Петр Владимирович Криворотько / Petr V. Krivorotko / ORCID ID: 0000-0002-4898-9159.

Павел Иванович Кржвицкий / Pavel I. Krzhivitskiy / ORCID ID: 0000-0002-6864-6348.
Николай Сергеевич Амиров / Nikolay S. Amirov / ORCID ID: 0000-0002-2421-3284.
Александр Сергеевич Емельянов / Alexander S. Emelyanov / ORCID ID: 0000-0002-0528-9937.
Екатерина Александровна Бусько / Ekaterina A. Busko / ORCID ID: 0000-0002-0940-6491.
Надежда Сергеевна Попова / Nadezhda S. Popova / ORCID ID: 0000-0002-3130-3624.
Алина Алексеевна Хорошавина / Alina A. Khoroshavina / ORCID ID: 0000-0001-9732-7920.
Антонина Викторовна Чёрная / Antonina V. Chernaya / ORCID ID: 0000-0002-7975-3165.
Сергей Васильевич Канаев / Sergey V. Kanaev / ORCID ID: 0000-0002-1753-7926.