Клинический пример

57-летний мужчина, имеющий сложную историю болезни, включающую левостороннюю нефрэктомию в 2016 г. по поводу рака левой почки pT1NoMo, находился под наблюдением, когда в октябре 2019 г. был выявлен рак единственной правой почки pT1aNoMo, в связи с чем в ноябре 2019 г. была выполнена люмботомия справа, резекция правой почки с образованием в средней трети максимальным размером 23 мм. Гистологическое исследование (ГИ) подтвердило наличие светлоклеточной почечноклеточной карциномы GII–III. В феврале 2020 г. было выявлено образование нижнего полюса правой почки (19 × 8 мм), что послужило основанием для выполнения трепан-биопсии данного образования (ГИ от 19.09.2020 — трепанбиоптаты светлоклеточной почечноклеточной карциномы с выраженной воспалительной инфильтрацией) с последующей двухэтапной криоабляцией опухоли единственной правой почки под КТ-навигацией 15.09.2020 и 10.02.2021. Далее пациент находился под динамическим наблюдением.

На контрольной КТ органов грудной и брюшной полости с в/в контрастированием 07.12.2023 был выявлен рецидив опухоли в средней трети заднего сегмента (в зоне резекции), расположенный интрапаренхиматозно, прилежащий к чашечкам средней группы, размерами 23 × 21 × 28 мм (рис. 2). В нижнем полюсе (в зоне криоабляции) — фиброзные изменения. Кроме того, у больного отмечалась хроническая болезнь почек 3а-стадии (СКФ = 57 мл/мин/1,73м^2), а уровень креатинина составлял 120 мкмоль/л. Был проведен мультидисциплинарный консилиум, по результатам которого принято решение о попытке проведения стереотаксической лучевой терапии образования единственной правой почки.

С 05.02.2024 по 09.02.2024 выполнена стереотаксическая лучевая терапия опухоли правой почки в режиме трех фракций с разовой очаговой дозой 15 Гр до суммарной очаговой дозы 45 Гр. Дозиметрический план представлен на рис. 3.

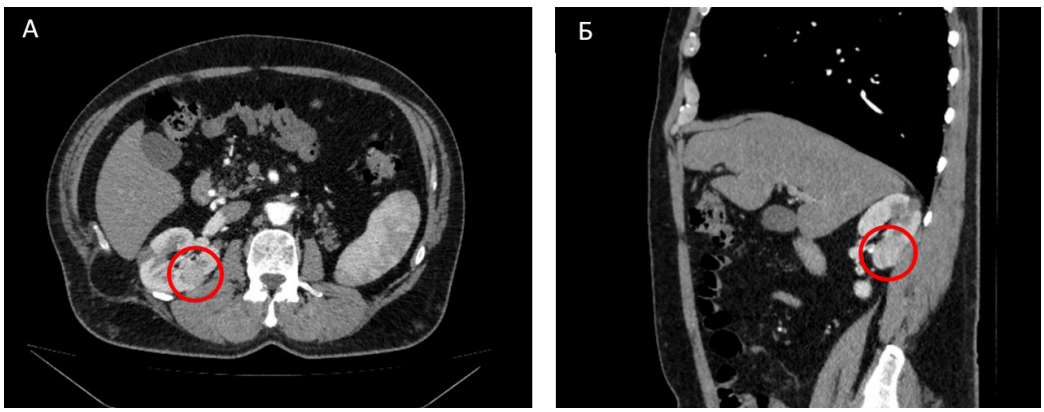

Рис. 2. КТ органов брюшной полости с в/в контрастированием от 07.12.2023 (до СТЛТ) во фронтальной (А) и саггитальной (Б) проекциях. Отмечается увеличение размеров образования до 23 × 21 × 28 мм (26.04.2023 — 21 × 16 × 26 мм), локализуется в средней 1/3 заднего сегмента интрапаренхиматозно, прилежит к чашечкам средней группы, вероятно опухоль
Fig. 2. Contrast-enhanced abdominal CT dated December 7, 2023 (pre-SBRT) in coronal (A) and sagittal (Б) projections: the lesion has increased in size to 23 × 21 × 28 mm (previously 21 × 16 × 26 mm on April 26, 2023); it is located intraparenchymally in the middle third of the posterior segment and is adjacent to the middle group of calyces; likely a tumor



Рис. 3. План дистанционной лучевой терапии. Красным контуром обозначен планируемый объем мишени (PTV). Показано изодозное распределение (голубой цвет соответствует 98 % от предписанной СОД)
Fig. 3. Radiotherapy treatment plan. The red contour delineates the planning target volume (PTV); the isodose distribution is shown (blue corresponds to 98% of the prescribed total dose)

В целом пациент хорошо перенес лечение, однако следует отметить, что через несколько часов после первой фракции облучения у больного отмечалась однократная рвота, классифицируемая как острая радиационно-индуцированная тошнота и рвота (RINV — Radiation-Induced Nausea and Vomiting). Это распространенный побочный эффект, встречающийся у 50–80 % пациентов [16], обусловленный, во-первых, близостью облучаемой зоны к желудку, поджелудочной железе и петлям кишечника, а во-вторых, быстрым выбросом серотонина из слизистой оболочки кишечника, который активирует рецепторы (5-HT_3) в нервных окончаниях блуждающего нерва и рвотный центр в головном мозге. [17] Назначение антагонистов 5-HT_3-рецепторов предотвращает активацию рвотного рефлекса серотонином, выделяющимся при повреждении энтерохромаффинных клеток кишечника.

Последующее КТ-исследование органов грудной клетки и брюшной полости через 6 мес. после СТЛТ выявило отсутствие роста данного образования, однако в нем сохранялась гиперваскуляризация (рис. 4). У пациента не наблюдалось каких-либо симптомов, указывающих на позднюю лучевую токсичность.

Учитывая сохраняющуюся гиперваскуляризацию, оставалось неясным, является ли данное образование жизнеспособным, в связи с чем на мультидисциплинарном консилиуме было принято решение о выполнении трепан-биопсии.

Как показано на рис. 5, чрескожная биопсия продемонстрировала наличие опухолевых клеток в образовании через 6 мес. после СТЛТ.

Принимая во внимание отсутствие роста данного образования по критериям RECIST 1.1, было принято решение продолжить динамическое наблюдение.

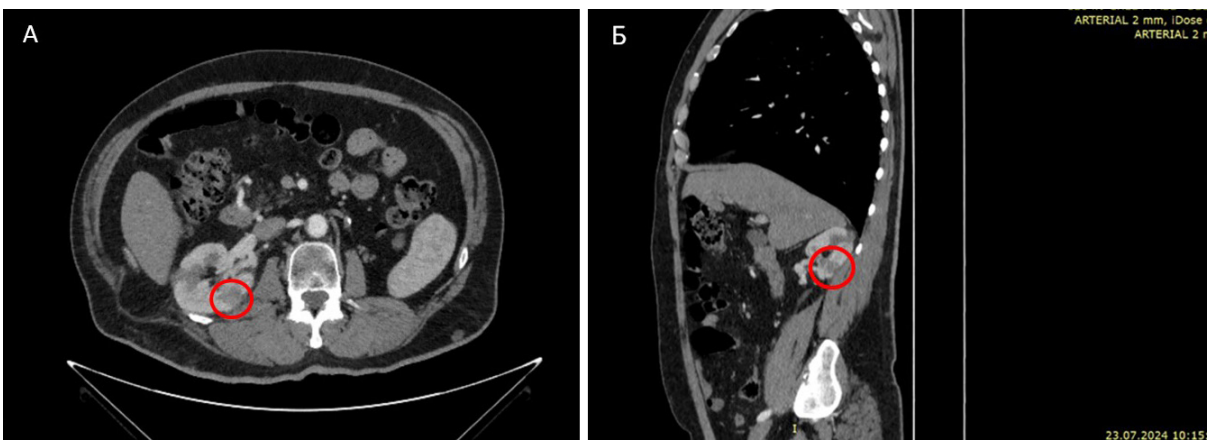

Рис. 4. КТ от 23.07.2024 (через 6 мес. после СТЛТ) во фронтальной (А) и саггитальной (Б) проекциях: сохраняется интрапаренхиматозное гиперваскулярное образование в средней 1/3 заднего сегмента правой почки до 20 × 20 × 24 мм
Fig. 4. CT scan dated July 23, 2024 (6 months after SBRT) in coronal (A) and sagittal (Б) projections: an intraparenchymal hypervascular lesion measuring up to 20 × 20 × 24 mm persists in the middle third of the posterior segment of the right kidney

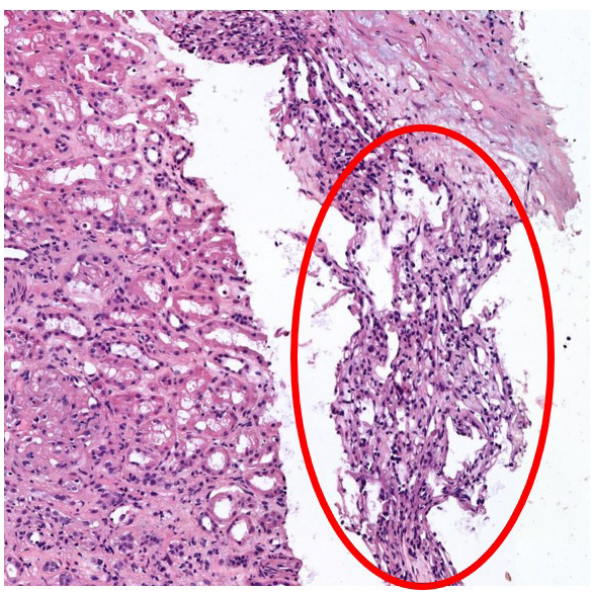

Рис. 5. Окрашивание гематоксилином и эозином, показывающее столбики почки с полями светлоклеточной почечноклеточной карциномы через 6 мес. после СТЛТ
Fig. 5. Hematoxylin and eosin staining showing renal columns with areas of clear cell renal cell carcinoma at 6 months after SBRT

Через 14 мес. после СТЛТ было выполнено контрольное КТ органов грудной клетки и брюшной полости с внутривенным контрастированием, которое продемонстрировало сохраняющееся гиперваскулярное образование в средней трети правой почки прежних размеров (рис. 6).

Учитывая сохраняющуюся гиперваскуляризацию в данном образовании, было принято решение о повторной биопсии с целью оценки ответа опухоли на проведенное лучевое лечение.

02.06.25 была выполнена чрескожная трепанбиопсия данного образования, по результатам которой было установлено отсутствие опухоли в морфологическом материале, рис. 7.

В настоящее время пациент продолжает находиться под наблюдением без признаков рецидива или прогрессирования заболевания. КТ органов брюшной полости, выполненное через 26 мес. после СТЛТ, продемонстрировало некоторое уменьшение размеров данного образования, однако его гиперваскуляризация по-прежнему сохраняется (рис. 8).

Через два года после проведенного лечения у пациента отмечается снижение почечной функции на 30,8 % от исходной (СКФ от 02.04.26 = 39,4 мл/мин/1,73м^2, ХБП 3b) и увеличение уровня креатинина со 120 до 162 мкмоль/л. Такое существенное снижение почечной функции, вероятно, связано с единственно функционирующей почкой и эндофитным расположением опухоли в средней трети, что обуславливает высокий риск облучения значительного объема паренхимы.

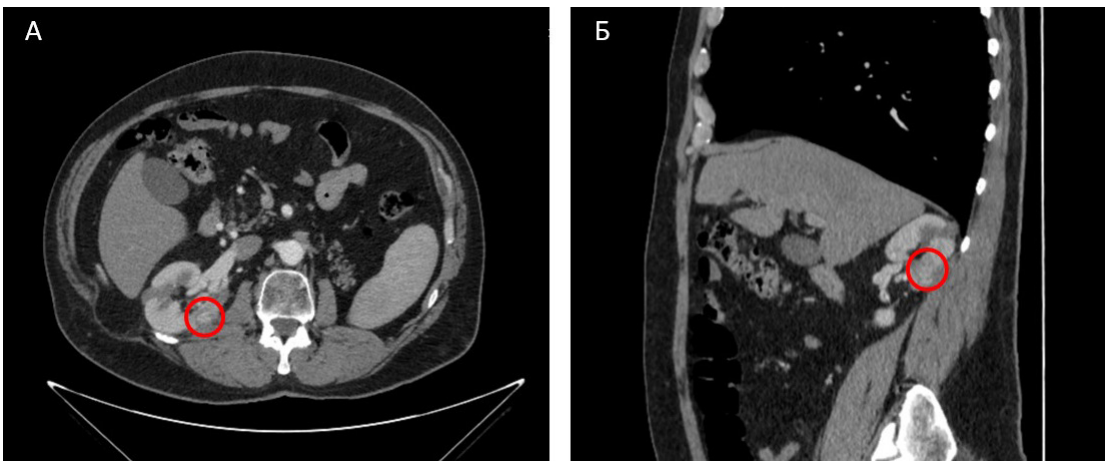

Рис. 6. КТ ОБП от 21.04.2025 (через 14 мес. после СТЛТ) во фронтальной (А) и саггитальной (Б) проекциях: сохраняется интрапаренхиматозное гиперваскулярное образование в средней 1/3 заднего сегмента правой почки до 21 × 18 × 24 мм (ранее — 20 × 20 × 24 мм. КТ-картина — стабильная)

Fig. 6. Abdominal CT dated April 21, 2025 (14 months after SBRT) in coronal (A) and sagittal (Б) projections: an intraparenchymal hypervascular lesion measuring up to 21 × 18 × 24 mm persists in the middle third of the posterior segment of the right kidney (previously 20 × 20 × 24 mm); the CT findings are stable

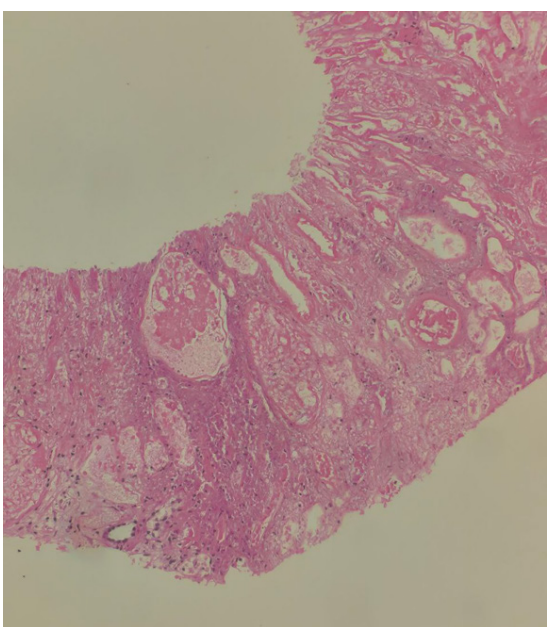

Рис. 7. Окрашивание гематоксилином и эозином, показывающее столбики почки с фокусами некроза, вне опухоли, через 16 мес. после СТЛТ

Fig. 7. Hematoxylin and eosin staining showing renal columns with foci of necrosis outside the tumor at 16 months after SBRT

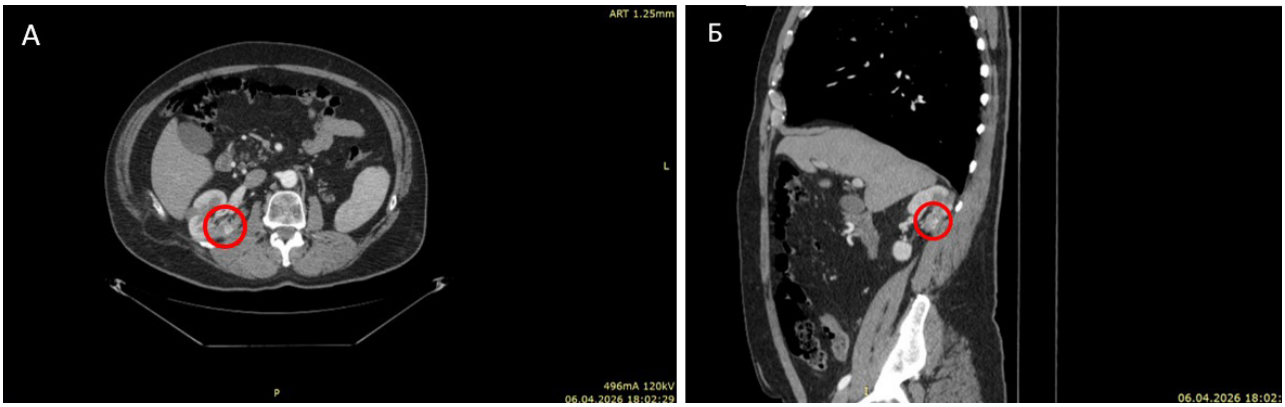

Рис. 8. КТ ОБП от 06.04.2026 (через 26 мес. после СТЛТ) во фронтальной (А) и саггитальной (Б) проекциях: сохраняется интрапаренхиматозное гиперваскулярное образование в средней 1/3 заднего сегмента правой почки до 13 × 12 × 15 мм (ранее — 21 × 18 × 24 мм)

Fig. 8. Abdominal CT dated April 6, 2026 (26 months after SBRT) in coronal (А) and sagittal (Б) projections: an intraparenchymal hypervascular lesion measuring up to 13 × 12 × 15 mm persists in the middle third of the posterior segment of the right kidney (previously 21 × 18 × 24 mm)