Вопросы онкологии, 2025. Том 71, № 3
УДК 618.19-006.6
DOI 10.37469/0507-3758-2025-71-3-OF-2284

© *А.Х. Исмагилов, И.Ф. Камалетдинов, В.С. Добров, В.Е. Карасев*

Оценка эффективности применения оригинального метода профилактики экструзии импланта при проведении двухэтапной реконструкции молочной железы

Казанская государственная медицинская академия — филиал Федерального государственного бюджетного образовательного учреждения дополнительного профессионального образования «Российская медицинская академия непрерывного профессионального образования» Министерства здравоохранения Российской Федерации, г. Казань

© *Artur Kh. Ismagilov, Ilnur F. Kamaletdinov, Vyacheslav S. Dobrov, Vladimir E. Karasev*

Evaluation of the Effectiveness of the Original Method in Preventing Implant Extrusion during Two-Stage Breast Reconstruction

Kazan State Medical Academy — a branch of the Russian Medical Academy of Continuing Professional Education (RMANPO), Kazan, the Russian Federation

Введение. Развитие диастаза краев послеоперационной раны при проведении двухэтапной реконструкции молочной железы достигает 20 % случаев и является серьезной проблемой, приводящей к необходимости удаления импланта. Поэтому разработка и внедрение хирургических методов, позволяющих проводить профилактику развития данного осложнения, являются востребованными в хирургии молочной железы.

Цель. Улучшение результатов проведения двухэтапной реконструкции молочной железы с использованием эндопротезов за счет применения метода А.Х. Исмагилова, направленного на профилактику развития диастаза краев послеоперационной раны.

Материалы и методы. В период с 2022 по 2024 гг. 92 пациентам проведен второй этап реконструкции молочной железы в виде замены экспандера на имплант с применением оригинального метода профилактики развития диастаза краев раны, разработанного Исмагиловым А.Х. и соавт. с использованием переднего листка капсулы эндопротеза. Выполнена дальнейшая оценка эффективности его применения.

Результаты. В послеоперационном периоде у 4 (4,34 %) пациентов наблюдалась несостоятельность послеоперационного рубца в виде расхождения краев кожной раны от 0,5 до 1,5 см при измерении по ее ширине, что достоверно ниже в сравнении с данными литературных источников ($p < 0,05$ %).

Выводы. Применение разработанного метода укрепления послеоперационной раны является эффективным способом профилактики развития ее диастаза и экструзии эндопротеза.

Ключевые слова: реконструкция молочной железы; двухэтапная реконструкция молочной железы; профилактика экструзии импланта

Для цитирования: Исмагилов А.Х., Камалетдинов И.Ф., Добров В.С., Карасев В.Е. Оценка эффективности применения оригинального метода профилактики экструзии импланта при проведении двухэтапной реконструкции молочной железы. *Вопросы онкологии.* 2025; 71(3): 00-00.-DOI: 10.37469/0507-3758-2025-71-3-OF-2284

Introduction. Diastasis of the edges of the postoperative wound, which occurs in up to 20 % of cases of two-stage breast reconstruction, is a serious complication that can lead to the need to remove the implant. Therefore, there is a demand in breast surgery for the development and implementation of surgical methods that allow for the prevention of this complication.

Aim. To improve the results of two-stage breast reconstruction using endoprostheses by using the Ismagilov A. Kh. method, which is aimed at preventing the development of diastasis of the edges of the postoperative wound.

Materials and Methods. Between 2022 and 2024, 92 patients underwent the second stage of breast reconstruction involving replacing the expander with an implant. This was performed to prevent diastasis of the wound edges using the original method developed by Ismagilov A. Kh., et al. This method involves using the anterior leaf of the endoprosthesis capsule. The effectiveness of this method was further evaluated.

Results. During the postoperative period, four patients (4.34 %) experienced scar failure, characterised by a divergence of the skin wound edges ranging from 0.5 to 1.5 cm in width. This finding is significantly lower compared to the literature ($p < 0.05$ %).

Conclusion. Using the developed method to strengthen the postoperative wound is an effective way to prevent diastasis and endoprosthesis extrusion.

Keywords: breast reconstruction; two-stage breast reconstruction; preventing implant extrusion

For Citation: Artur Kh. Ismagilov, Ilnur F. Kamaletdinov, Vyacheslav S. Dobrov, Vladimir E. Karasev. Evaluation of the effectiveness of the original method in preventing implant extrusion during two-stage breast reconstruction. *Voprosy Onkologii = Problems in Oncology*. 2025; 71(3): 00-00. (In Rus).-DOI: 10.37469/0507-3758-2025-71-3-OF-2284

✉ Контакты: Камалетдинов Ильнур Фаритович, ilnur-faritovich@mail.ru

Введение

В комбинированном подходе при лечении рака молочной железы (РМЖ) основным методом локального воздействия на опухоль остается хирургический этап, при выполнении которого наблюдается тенденция к проведению органосохранных операций. Однако, по данным исследования GlobalSurg 3, в 2021 г. в мире первичная тотальная мастэктомия выполнялась в 29,8 % всех случаев хирургического лечения РМЖ в странах с высоким уровнем дохода, в странах с доходом выше среднего доля мастэктомии составляла 65,9 %, а в странах с низкими доходами — в 57,8 % случаев [1, 2]. При этом, в случаях необходимости проведения тотальной мастэктомии, до 40 % пациентов выбирают одномоментную реконструкцию молочной железы [3]. Таким образом, вслед за ростом заболеваемости РМЖ во всем мире увеличивается и количество выполненных реконструктивных операций на молочной железе. В частности, по данным Американского общества пластических хирургов, с 2019 по 2023 г. данный показатель вырос на 15,9 % [4,5].

Наиболее распространенным способом реконструкции молочной железы на сегодняшний день остается двухэтапный метод с использованием эндопротезов, который применяется в 54,5 % всех случаев [5]. При его реализации наиболее нежелательным осложнением является необходимость удаления эндопротеза, что приводит к реконструктивной неудаче. При этом, несмотря на совершенствование техник хирургического вмешательства и ежегодное увеличение количества выполняемых реконструкций, процентное соотношение операций по удалению имплантов у данной категории пациентов не претерпевает значительных изменений. В 2019 г. на 103 485 случаев реконструкции молочной железы с использованием эндопротезов пришлось 22 676 (21,9 %) их удалений. А в 2023 г. на 122 527 реконструкций приходилось 25 221 удаление эндопротезов (20,6 %) [4, 5].

На ранних сроках после имплантации одной из основных причин удаления эндопротеза является диастаз краев раны, который, по данным различных авторов, встречается у 4,9–20 % больных [6, 7]. Развитие данного осложнения в основном связывают с протеканием процесса регенерации в условиях натяжения. Объясняется это тем, что на начальных этапах регенерации края раны удерживаются за счет наложенных швов, которые способствуют их близкому прилеганию до 9–15-го дней, далее они теряют свою фиксирующую роль, а прочность рубца на 3–10-й дни после операции достигает только 5–10 % от прочности интактной кожи, с дальнейшим ее увеличением по мере созревания рубца [8, 9]. Поэтому чем больше сила растяжения действует на края раны в раннем послеоперационном периоде, тем выше вероятность ее расхождения с обнажением подлежащей стенки эндопротеза. Именно поэтому большинство эксплантаций по данной причине происходит через 30 дней после операции (до 62 % всех случаев), а среднее время до эксплантации составляет 7–9 нед. [6, 10]. В связи с этим, для улучшения результатов реконструкции молочной железы и снижения частоты эксплантации, необходимо уделять особое внимание профилактике развития диастаза краев раны.

После первого этапа двухэтапной реконструкции груди, в раннем послеоперационном периоде проводится постепенное увеличение объема экспандера с целью растяжения кожи груди. В случае обнаружения проблем с заживлением есть возможность уменьшить объем экспандера, тем самым снижая силу растяжения, действующую на края раны, способствуя дальнейшему протеканию процесса регенерации в более благоприятных условиях. Однако в случае проведения следующего этапа реконструкции в виде замены экспандера на имплант давление установленного эндопротеза изнутри на ушитую рану изменить невозможно. При этом следует учитывать, что растянутая на первом этапе реконструкции кожа после удаления экспандера сокращается с уменьшением своей площади за счет ретракции, которая может достигать 30 % [11]; в результате повышается вероятность развития диастаза краев раны в раннем послеоперационном периоде. Таким образом, профилактика развития данного осложнения, которое может привести к обнажению стенки эндопротеза, требует совершенствования хирургической техники ушивания и укрепления раны, направленной на способствование протекания регенераторных процессов в условиях минимального натяжения кожи, что особенно актуально в случае проведения второго этапа реконструкции молочной железы.

Для решения данной проблемы был разработан метод профилактики экструзии импланта с использование капсулы эндопротеза, предложенный Исмагиловым А.Х. и соавт., патент № 2766268 от 10.02.2022 [12]. Учитывая новизну данного метода и его потенциальную значимость для снижения частоты развития экструзии имплантата в реконструктивной хирургии молочной железы, была проведена оценка его эффективности и целесообразности использования в практической деятельности. Цель исследования — улучшение результатов проведения двухэтапной реконструкции молочной железы с использованием эндопротезов за счет применения метода А.Х. Исмагилова, направленного на профилактику развития диастаза краев послеоперационной раны.

Материалы и методы

В ходе проведенного клинического исследования были проанализированы результаты двухэтапной реконструкции молочной железы у 92 пациентов (средний возраст 40,8 ± 7,9 года), которым на этапе замены экспандера на имплант был применен метод профилактики экструзии эндопротеза, разработанный Исмагиловым А.Х. и соавт. Пациенты были прооперированы с 2022 по 2024 г. и наблюдались как минимум 3 мес., что является достаточным для оценки эффективности разработанного метода в профилактике случаев развития несостоятельности послеоперационного рубца в раннем послеоперационном периоде.

Все пациенты были с первично-операбельными формами РМЖ, верифицированными морфологически после проведенной трепанобиопсии опухоли. Установка экспандера на первом этапе реконструкции проводилась всем одномоментно после проведенной мастэктомии. Адъювантная ПХТ была выполнена 69 (72 %) пациентам. В послеоперационном периоде был проведен курс ДЛТ 16 (17,4 %) пациентам, включенным в исследование. Среди этих пациентов у 6 был выявлен постлучевой фиброз кожи реконструируемой молочной железы. Им был выполнен 1 сеанс липофилинга для улучшения качества кожи и увеличения толщины покровных тканей.

Пациенты с капсулярной контрактурой 3–4 степени по Бейкеру, развившейся после установки экспандера, в проводимое исследование включены не были. Обусловлено это тем, что в случае развития данного осложнения рекомендуется полное удаление капсулы эндопротеза, а для применения разработанного метода укрепления послеоперационной раны необходим участок переднего листка фиброзной капсулы.

Проведение двухэтапной реконструкции молочной железы проходила по стандартной методике у всех пациентов. На первом этапе устанавливался экспандер в полностью субмускулярный карман, передняя и медиальная часть которого состояла из большой грудной мышцы, а латеральная часть — из передней зубчатой мышцы. В послеоперационном периоде проводилось наполнение экспандера физиологическим раствором до объема, который на 20–30 % превышал предполагаемый объем импланта, планируемый к установке на втором этапе реконструкции груди. Замена экспандера на имплант осуществлялась не ранее чем через 6 мес. от установки экспандера или окончания радикального лечения РМЖ. В случае истончения покровных тканей во время проведения этапа экспандерной дерматензии проводилась процедура липофилинга реконструируемой груди; к следующему этапу

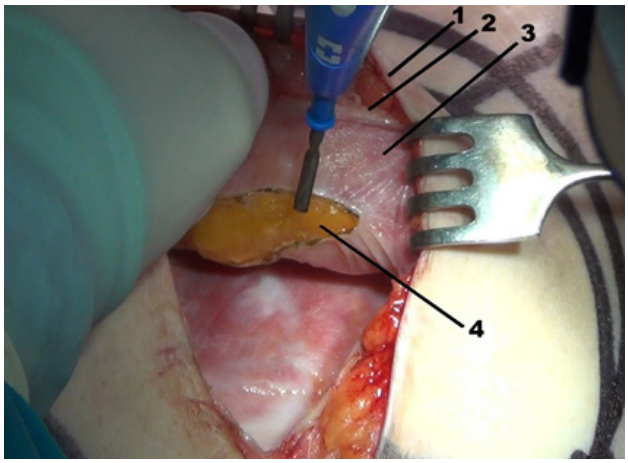

Рис. 1. Интраоперационное фото надсечения переднего листка капсулы эндопротеза, отступив 1,5–2 см от края раны. 1 — кожа; 2 — мышечный слой; 3 — передний листок капсулы эндопротеза; 4 — линия надсечения переднего листка капсулы эндопротеза

Fig. 1. Intraoperative photo of the incision in the anterior leaflet of the endoprosthesis capsule, taken 1.5–2 cm from the wound edge. 1 — Skin; 2 — Muscle layer; 3 — Anterior leaflet of the endoprosthesis capsule; 4 — Incision line of the anterior leaflet of the endoprosthesis capsule

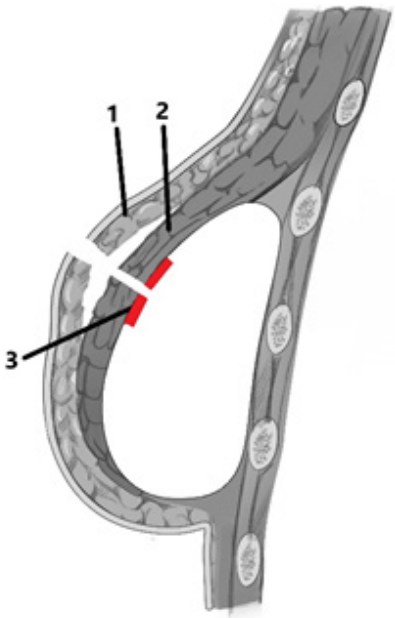

Рис. 2. Схематичное изображение полоски фиброзной капсулы, оставленной вокруг разреза, после проведенной капсулоэктомии переднего листка капсулы. 1 — кожа; 2 — мышечный слой; 3 — полоска оставленного переднего листка капсулы эндопротеза вокруг разреза

Fig. 2. Schematic representation of a strip of fibrous capsule remaining around the incision following anterior leaflet capsulectomy. 1 — Skin; 2 — Muscle layer; 3 — Strip of anterior leaflet of endoprosthesis capsule left around the incision

реконструкции приступали не ранее чем через 3 мес.

Во время проведения второго этапа реконструкции после вскрытия капсулы эндопротеза экспандер удалялся, проводилась капсулэктомия переднего листка, необходимая для полноценного растяжения покровных тканей под действием давления импланта, тем самым облегчая

воссоздание анатомической формы груди. При необходимости выполнялось формирование инфрамаммарной складки. Далее осуществлялись дренирование и установка импланта, который во всех случаях был анатомической формы с полиуретановым покрытием. После его установки в сформированный карман проводилось ушивание раны по методике, предложенной Исмагиловым А.Х. и соавт.

Сущность метода заключается в том, что после удаления экспандера производится надсечение по кругу переднего листка капсулы эндопротеза, отступив 1,5–2 см от каждого из краев раны (рис.1).

Данный маневр необходим для возможности оставить вокруг разреза полоски фиброзной капсулы, прикрепленной к вышележащему мышечному слою (рис. 2, 3).

Следующим этапом производится капсулоэктомия переднего листка и, при необходимости, формирование инфрамаммарной складки. Далее, после установки импланта, первым слоем идет ушивание именно за оставленную полоску переднего листка капсулы, которая за счет своих прочностных характеристик становится опорным слоем (рис. 4, 5). Затем проводится стандартное послойное ушивание раны. Все слои ушивались с использованием рассасывающегося шовного материала.

В послеоперационном периоде всем пациентам проводилась антибиотикопрофилактика в течение 10 дней. Больные носили стандартное компрессионное белье с верхней фиксирующей лентой в течение месяца.

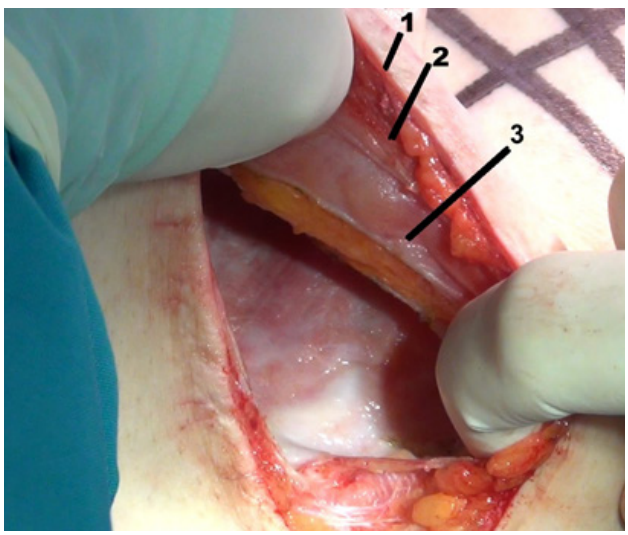

Рис. 3. Интраоперационное фото полоски фиброзной капсулы, оставленной после надсечения переднего листка капсулы эндопротеза. 1 — кожа; 2 — мышечный слой; 3 — полоска оставленного переднего листка капсулы эндопротеза вокруг разреза
Fig. 3. Intraoperative photo of a strip of fibrous capsule remaining after incision of the anterior leaflet of the endoprosthesis capsule. 1 — Skin; 2 — Muscle layer; 3 — Remaining anterior leaflet of the endoprosthesis capsule strip around the incision

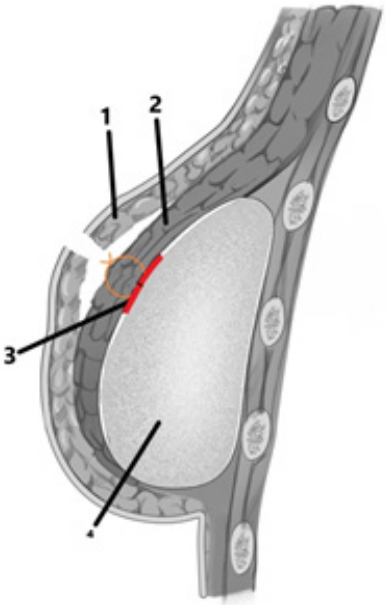

Рис. 4. Схематичное изображение установленного импланта с ушитой полоской фиброзной капсулы. 1 — кожа; 2 — мышечный слой; 3 — полоска оставленного переднего листка капсулы эндопротеза вокруг разреза; 4 — имплант
Fig. 4. Schematic representation of the installed implant with a sutured strip of fibrous capsule: 1 — Skin; 2 — Muscle layer; 3 — Strip of remaining anterior endoprosthesis capsule leaflet around the incision; 4 — Implant

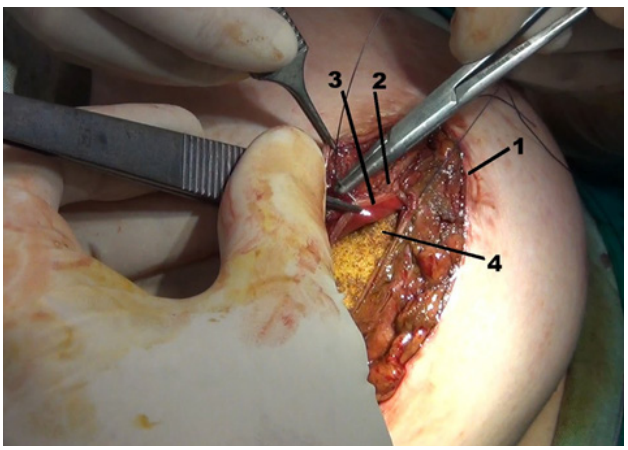

Рис. 5. Интраоперационное фото ушивания раны, первым слоем которого ушивается полоска фиброзной капсулы. 1 — кожа; 2 — мышечный слой; 3 — полоска оставленного переднего листка капсулы эндопротеза вокруг разреза; 4 — имплант
Fig. 5. Intraoperative photo of wound suturing. The first layer is a strip of fibrous capsule: 1 — Skin; 2 — Muscle layer; 3 — Strip of the remaining anterior leaf of the endoprosthesis capsule around the incision; 4 — Implant

Результаты

Все пациенты находились в условиях круглосуточного стационара в течение 2 дней после операции. Среднее время наличия дренажей у пациентов составило 2,8 ± 1,03 дня. После выписки из стационара перевязки и контрольные осмотры в течение первого месяца проводились 1 раз в неделю. На второй и третий месяцы после операции перевязки и контрольные осмотры проводились 1 раз в 2 недели.

В послеоперационном периоде у 4 (4,34 %) пациентов наблюдалась несостоятельность послеоперационного рубца в виде расхождения краев кожной раны от 0,5 до 1,5 см при измерении по ее ширине. Из 4 пациентов с несостоятельностью послеоперационного рубца одному был проведен курс ДЛТ на этапе установленного экспандера. Локализация диастаза раны у всех пациентов наблюдалась в месте, наиболее близком к участку максимального натяжения кожи. У одного пациента начало расхождения краев раны было обнаружено на сроке 11 дней после операции, у второго — 16 дней, у третьего — на 19-е сутки, у четвертого — на 21-е сутки после проведенной замены экспандера на имплант. При этом у 88 (95,66 %) пациентов к моменту снятия швов и при оценке течения послеоперационного периода в течение минимум 3 мес. проблем с заживлением раны выявлено не было.

Эксплантация потребовалась 2 (2,17 %) пациентам, что было обусловлено обнажением стенки импланта ввиду полнослойного расхождения краев послеоперационной раны. У 2 (2,17 %) пациентов наблюдалось только расхождение краев кожной раны, дном которой являлся участок капсулы эндопротеза, ушиваемый в первую очередь при применении разработанного метода и выполняющий опорную функцию. Таким образом, обнажения стенки импланта у этих больных не наблюдалось и потребовалось только проведение иссечения краев диастаза с мобилизацией кожи и реушивания раны.

У 5 (5,43 %) пациентов произошло клинически значимое скопление серозной жидкости в перипротезном пространстве после удаления дренажей, что потребовало проведения пункционной эвакуации серомы под УЗ-контролем. У 1 (1,08 %) пациента была обнаружена отграниченная гематома в перипротезном пространстве, которая вызвала необходимость проведения консервативной терапии, с дальнейшей ее эвакуацией под УЗ-контролем при наступлении лизиса сгустков. Ишемии и некроза покровных тканей после установки импланта ни у одного пациента не наблюдалось.

За период наблюдения ни у одного пациента признаков местного рецидива онкологического заболевания выявлено не было.

Обсуждение

Анализ полученных результатов клинического применения, разработанного Исмагиловым А.Х. и соавт. метода укрепления послеоперационной раны, указывает на то, что основной причиной развития диастаза краев раны является воздействие силы растяжения, действующей в противоположных направлениях от плоскости раны. На эту причину, в частности, указывают не только данные литературных источников, но и то, что локализация участка расхождения раны в проводимом исследовании находилась в месте, наиболее близком к области максимального натяжения кожи. Поэтому логичным моментом профилактики развития данного осложнения является надежное ушивание послеоперационной раны.

Надежное послойное ушивание послеоперационной раны в самостоятельном варианте также не всегда может полностью предотвратить расхождение раны. Это связано, с одной стороны, с тем, что рассасывающийся шовный материал после 9–15 дней нахождения в организме человека начинает терять свои прочностные характеристики; соответственно, снижается надежность удержания краев раны. На данный факт указывают не только данные литературы, но и то, что в проводимом исследовании начало расхождения краев раны наблюдалось с 11-й по 21-й дни после операции. В этот период кожа под действием давления импланта еще не до конца растянута, то есть присутствует сила натяжения на края раны, способствующая ее расхождению. Данные сроки развития диастаза краев раны согласуются с результатами других исследователей, согласно которым до 62 % всех случаев экспантации происходят в течение 30 дней после операции [6, 10].

С другой стороны, развитие диастаза раны обусловлено и прочностными характеристиками ушиваемых тканей. В частности, в классическом варианте послойного наложения швов при проведении двухэтапной реконструкции груди первым рядом ушивается мышечный слой, а далее уже сшивается дерма. Сократительная функция мышцы снижает силу давления импланта на вышележащий слой дермы, способствуя протеканию регенерации кожи в условиях сниженного натяжения. Однако после этапа экспандерной дерматензии толщина мышечного слоя сильно истончается, в результате чего швы, наложенные на волокнистую структуру такой мышечной ткани, могут приводить к ее разволокнению с потерей своей опорной функции и передачей давления импланта непосредственно на кожу. Поэтому важным моментом ушивания раны является не столько надежность наложения швов, сколько создание прочного опорного внутреннего слоя, способного максимальным образом сохранять свои прочностные характеристики при данном процессе.

Основой техники ушивания послеоперационной раны при использовании метода А.Х. Исмагилова является использование капсулы эндопротеза — разновидности рубцовой

ткани, состоящей из прочной соединительной ткани; поэтому швы, наложенные на нее, менее склонны к растяжению или прорезыванию. В рамках проводимого исследования у 2 (2,17 %) пациентов наблюдалось расхождение краев кожной раны и мышечного слоя, но при этом ушитый капсулярный слой позволил избежать обнажения стенки импланта. Таким образом, создание внутреннего слоя, состоящего из капсулы эндопротеза, позволяет дополнительно проводить изоляцию импланта от кожной раны, что также доказывает надежность использования капсулярной каймы, оставленной вокруг краев разреза как опорного слоя при ушивании раны.

Анализируя литературные источники, согласно которым эксплантация импланта, по данным различных авторов, происходит в 4,9–20 % случаев [6,7], можно сделать вывод о том, что применение метода укрепления послеоперационной раны А.Х. Исмагилова приводит к уменьшению риска экструзии эндопротеза до 2,17 % случаев. Таким образом, его применение в сравнении с данными других авторов более эффективно в качестве профилактики развития обнажения стенки импланта и необходимости его удаления в раннем послеоперационном периоде.

Вывод

Анализ полученных результатов проведения второго этапа реконструкции молочной железы с использованием разработанного Исмагиловым А.Х. и соавт. метода укрепления послеоперационной раны подтверждает его эффективность в профилактике развития диастаза краев послеоперационной раны. Применение капсулы эндопротеза в качестве опорного слоя при ушивании раны обеспечивает повышение ее стабильности и надежности. Кроме того, важным преимуществом данного метода является его техническая простота, не приводящая к значительному увеличению длительности операции и позволяющая легко внедрить его в практическую деятельность.

Конфликт интересов
Авторы заявляют об отсутствии конфликта интересов.
Conflict of interest
The authors declare no conflict of interest.

Соблюдение прав пациентов и правил биоэтики
Все процедуры с вовлечением больных были проведены в соответствии с Хельсинкской декларацией по правам человека в редакции 2013 г. Все больные подписывали информированное согласие на участие в исследовании.
Compliance with patient rights and principles of bioethics
All procedures performed in studies involving human participants were conducted in accordance with the ethical standards of the 2013 Declaration of Helsinki protocol. Written informed consent was obtained from all patients to participate in the study.

Финансирование
Исследование проведено без спонсорской поддержки.
Funding
The study was performed without external funding.

Участие авторов
Исмагилов А.Х. — идея публикации, разработка метода профилактики экструзии импланта и дизайна исследования;
Камалетдинов И.Ф. — обзор публикаций по теме статьи, проведение анализа результатов операции и их интерпретация;
Добров В.С. — написание текста статьи, оформление библиографии;
Карасев В.Е. — написание текста статьи, техническое редактирование.
Все авторы одобрили финальную версию статьи перед публикацией, выразили согласие нести ответственность за все аспекты работы, подразумевающую надлежащее изучение и решение вопросов, связанных с точностью или добросовестностью любой части работы.
Authors' contributions
Artur Kh. Ismagilov proposed the idea for the publication and developed the method for preventing implant extrusion, as well as the study design.
Ilnur F. Kamaletdinov reviewed the publications on the topic of the article and analyzed and interpreted the surgical results.
Vyacheslav S. Dobrov drafted the manuscript and designed the list of references.
Vladimir E. Karasev drafted the manuscript and did the technical editing.
All authors approved the final version of the article prior to publication and agreed to assume responsibility for all aspects of the work, including the proper review and resolution of any issues related to its accuracy or integrity.

ЛИТЕРАТУРА / REFERENCES

1. Андреев Д.А., Кашурников А.Ю., Завьялов А.А. Анализ объема хирургического лечения рака молочной железы в странах с низким ассоциированным индексом «смертность / заболеваемость» (обзор). *Злокачественные опухоли.* 2021; 11 (1): 9–19. [Andreev D.A., Kashurnikov A. Yu., Zavyalov A.A. Analysis of the volume of surgical treatment of breast cancer in countries with a low associated mortality/incidence index (review). *Malignant Tumours = Zlokačestvennye Opuholi*. 2021; 11(1): 9–19 (In Rus)].
2. GlobalSurg Collaborative and National Institute for Health Research Global Health Research Unit on Global Surgery. Global variation in postoperative mortality and complications after cancer surgery: a multicentre, prospective cohort study in 82 countries. *Lancet*. 2021; 397 (10272): 387-397.-DOI: 10.1016/S0140-6736(21)00001-5. Erratum in: *Lancet*. 2021; 397 (10277): 880.-DOI: 10.1016/S0140-6736(21)00456-6.
3. Berkane Y., Oubari H., Dieren van L., et al. Tissue engineering strategies for breast reconstruction: a literature review of current advances and future directions. *Ann Transl Med*. 2024; 12(1).-DOI: 10.21037/atm-23-1724.
4. American society of plastic surgeons. 2019 Plastic Surgery Statistics Report.-URL: https://www.plasticsurgery.org/documents/news/statistics/2019/plastic-surgery-statistics-report-2019.pdf.

5. American society of plastic surgeons. 2023 Procedural Statistics Release.-URL: https://www.plasticsurgery.org/documents/news/statistics/2023/plastic-surgery-statistics-report-2023.pdf.
6. Ozturk C.N., Ozturk C., Soucise A., et al. Expander/implant removal after breast reconstruction: analysis of risk factors and timeline. *Aesthetic Plast Surg*. 2018; 42(1): 64-72.-DOI: 10.1007/s00266-017-1031-8.
7. Poppler L.H., Mundschenk M.B., Linkugel A., et al. Tissue Expander complications do not preclude a second successful implant-based breast reconstruction. *Plast Reconstr Surg*. 2019; 143(1): 24-34.-DOI: 10.1097/PRS.0000000000005131.
8. Соколов В.Н., Аветиков Д.С. Пластическая реконструктивно-восстановительная и косметическая хирургия. М.: 2004; 340. [Sokolov V.N., Avetikov D.S. Plastic reconstructive and cosmetic surgery. Moscow: 2004; 340 (In Rus)].
9. Исмагилов А.Х., Камалетдинов И.Ф., Ахметзянов А.М., et al. Профилактика развития диастаза краев раны при проведении двухэтапной реконструкции молочной железы. *Опухоли женской репродуктивной системы.* 2024; 20 (2): 66–73. [Ismagilov A.Kh., Kamaletdinov I.F., Akhmetzyanov A.M., et al. Prevention of wound edge diastasis development during two-stage breast reconstruction. *Tumors of the Female Reproductive System*. 2024; 20(2): 66–73 (In Rus)].
10. Menezes R.A., Urban C.A., Dória M.T., et al. Exposed implant after immediate breast reconstruction — presentation and analysis of a clinical management protocol. *Rev Bras Ginecol Obstet*. 2021; 43(9): 690-698.-DOI: 10.1055/s-0041-1735939.
11. Guan Q., Du X., Shao Y., et al. Three-dimensional simulation of scalp soft tissue expansion using finite element method. *Comput Math Methods Med*. 2014.-DOI: 10.1155/2014/360981.
12. Патент № 2766268, МПК A61B17/00. Исмагилов А.Х., Камалетдинов И.Ф., Петрова Е.Ю., Иванова С.В. Способ профилактики экструзии импланта при двухэтапной реконструкции молочной железы. Рос. Фед. на: Федеральное государственное бюджетное образовательное учреждение дополнительного профессионального образования «Российская медицинская академия непрерывного профессионального образования» Министерства здравоохранения Российской Федерации. Дата приоритета: 26.06.2020. [Patent No. 2766268, IPC A61B17/00. Ismagilov A.Kh., Kamaletdinov I.F., Petrova E.Yu., Ivanova S.V. Method for preventing implant extrusion during two-stage breast reconstruction. Ros. Fed. at: Federal State Budgetary Educational Institution of Continuing Professional Education “Russian Medical Academy of Continuous Professional Education” of the Ministry of Health of the Russian Federation. Priority date 06/26/2020 (In Rus)].

Поступила в редакцию / Received / 24.02.2025
Прошла рецензирование / Reviewed / 14.03.2025
Принята к печати / Accepted for publication / 20.03.2025

Сведения об авторах / Author Information / ORCID

Артур Халитович Исмагилов / Artur Kh. Ismagilov / ORCID ID: https://orcid.org/0000-0003-4205-6507.
Ильнур Фаритович Камалетдинов / Ilnur F. Kamaletdinov / ORCID ID: https://orcid.org/0000-0003-4725-967X.
Вячеслав Сергеевич Добров / Vyacheslav S. Dobrov / ORCID ID: https://orcid.org/0009-0005-3498-5834.
Владимир Евгеньевич Карасев / Vladimir E. Karasev / ORCID ID: https://orcid.org/0000-0002-6134-8719.