

© К.А. Кашко<sup>1</sup>, С.Н. Алексахина<sup>1</sup>, А.Г. Иевлева<sup>1,2</sup>, Г.А. Янус<sup>1,2</sup>,  
А.П. Соколенко<sup>1,2</sup>, Е.А. Отраднова<sup>1</sup>, А.С. Никитина<sup>1</sup>, М.Г. Бубнов<sup>1</sup>, Е.В. Преображенская<sup>1</sup>,  
Е.Д. Цапулина<sup>1</sup>, С.Р. Юсупова<sup>1</sup>, Е.Ш. Кулигина<sup>1</sup>, Е.Н. Имянитов<sup>1,2</sup>

## Анализ встречаемости микросателлитной нестабильности в опухолях предстательной железы у российских пациентов

<sup>1</sup>Федеральное государственное бюджетное учреждение «Национальный медицинский исследовательский центр онкологии имени Н.Н. Петрова» Министерства здравоохранения Российской Федерации, Санкт-Петербург, Российская Федерация

<sup>2</sup>Федеральное государственное бюджетное образовательное учреждение высшего образования «Санкт-Петербургский государственный педиатрический медицинский университет» Министерства здравоохранения Российской Федерации, Санкт-Петербург, Российская Федерация

© Kira A. Kashko<sup>1</sup>, Svetlana N. Aleksakhina<sup>1</sup>, Aglaya G. Iyevleva<sup>1,2</sup>, Grigoriy A. Yanus<sup>1,2</sup>,  
Anna P. Sokolenko<sup>1,2</sup>, Ekaterina A. Otradnova<sup>1</sup>, Alisa S. Nikitina<sup>1</sup>, Mikhail G. Bubnov<sup>1</sup>,  
Elena V. Preobrazhenskaya<sup>1</sup>, Ekaterina D. Tsapulina<sup>1</sup>, Sofia R. Yusupova<sup>1</sup>, Ekaterina Sh. Kuligina<sup>1</sup>,  
Evgeny N. Imyanitov<sup>1,2</sup>

## Microsatellite instability incidence in prostate tumors of Russian patients

<sup>1</sup>N.N. Petrov National Medicine Research Center of Oncology, St. Petersburg, the Russian Federation

<sup>2</sup>Saint-Petersburg State Pediatric Medical University, St. Petersburg, the Russian Federation

**Введение.** Микросателлитная нестабильность (Microsatellite Instability, MSI) является признаком дефицита системы репарации неспаренных оснований ДНК. Идентификация MSI в опухоли имеет значение для выбора лечебной тактики, так как MSI-позитивные новообразования отличаются высокой чувствительностью к терапии ингибиторами контрольных точек иммунного ответа. Кроме этого, часть опухолей с MSI развивается в контексте наследственного заболевания — синдрома Линча.

**Цель.** Анализ встречаемости и причин возникновения MSI в злокачественных новообразованиях предстательной железы у российских пациентов.

**Материалы и методы.** Исследуемую группу составили 1201 случай рака предстательной железы (РПЖ). Для определения статуса MSI использовалась ПЦР-панель из 10 микросателлитных маркеров. В 10 из 13 MSI-позитивных РПЖ при помощи таргетного секвенирования нового поколения был выполнен анализ последовательности генов *MLH1*, *MSH2*, *MSH6* и *PMS2*.

**Результаты.** MSI была обнаружена в 13 из 1136 (1,1 %) проанализированных образцов РПЖ. Большинство опухолей с MSI имели признаки агрессивного заболевания: 90 % MSI-позитивных РПЖ были диагностированы на 3–4-й стадии, и 75 % отличались низкой дифференцировкой. Мутации в генах *MSH2* и *MSH6*, предположительно ставшие причиной MSI, были обнаружены в 5/10 (50 %) просеквенированных случаев. В одном из них была подтверждена наследственная природа патогенного варианта, подразумевающая диагноз синдрома Линча, и еще у трех пациентов в опухоли были обнаружены описанные при данном заболевании мутации. Их происхождение не удалось определить в связи с отсутствием образцов неопухолевой ДНК.

**Выводы.** Встречаемость MSI при опухолях предстательной железы составляет около 1 %. От 10 до 40 % MSI-позитивных РПЖ могут возникать как проявление синдрома Линча.

**Introduction.** Microsatellite instability (MSI) indicates the presence of DNA mismatch repair deficiency. Identifying MSI in tumors is crucial for selecting therapeutic approaches, since MSI-positive tumors are extremely sensitive to immune checkpoint inhibitors. Furthermore, some tumors with MSI develop as part of such hereditary condition as Lynch syndrome.

**Aim.** This study aimed to investigate the frequency and etiology of MSI in malignant prostate neoplasms in Russian patients.

**Materials and Methods.** The study group consisted of 1,201 prostate cancer (PC) cases. MSI status was determined using a PCR panel comprising 10 microsatellite markers. In 10 out of 13 MSI-positive PC cases, targeted next-generation sequencing of *MLH1*, *MSH2*, *MSH6* and *PMS2* genes was performed.

**Results.** MSI was detected in 13 out of 1,136 (1.1 %) analyzed prostate cancer samples. The majority of patients with MSI had an aggressive disease: 90 % of MSI-positive PCs were diagnosed at stage 3 or 4, and 75 % had a high Gleason score. Mutations in the *MSH2* and *MSH6* genes, presumably responsible for MSI, were discovered in 5 out of 10 (50 %) sequenced cases. In one case, the germline origin of the pathogenic variant was confirmed, indicating Lynch syndrome. The mutations found in tumor tissues in three additional cases had previously been reported in patients with Lynch syndrome. However, their origin could not be determined due to the lack of non-tumor DNA samples.

**Conclusion.** The frequency of MSI in prostate tumors is about 1 %. Approximately 10 to 40 % of MSI-positive PCs may arise as a result of hereditary predisposition to cancer in the context of Lynch syndrome.

**Ключевые слова:** рак предстательной железы; микросателлитная нестабильность; мутация

**Для цитирования:** Кашко К.А., Алексахина С.Н., Иевлева А.Г., Янус Г.А., Соколенко А.П., Отраднова Е.А., Никитина А.С., Бубнов М.Г., Преображенская Е.В., Цапулина Е.Д., Юсупова С.Р., Кулигина Е.Ш., Имянитов Е.Н. Анализ встречаемости микросателлитной нестабильности в опухолях предстательной железы у российских пациентов. *Вопросы онкологии*. 2026; 72(2): 00-00.-DOI: <https://doi.org/10.37469/0507-3758-2026-72-2-OF-2533>

✉ Контакты: Кашко Кира Антоновна, [kira.kashko@gmail.com](mailto:kira.kashko@gmail.com)

**Keywords:** prostate cancer; microsatellite instability; mutation

**For Citation:** Kira A. Kashko, Svetlana N. Aleksakhina, Aglaya G. Iyevleva, Grigoriy A. Yanus, Anna P. Sokolenko, Ekaterina A. Otradnova, Alisa S. Nikitina, Mikhail G. Bubnov, Elena V. Preobrazhenskaya, Ekaterina D. Tsapulina, Sofia R. Yusupova, Ekaterina Sh. Kuligina, Evgeny N. Imyanotov. Microsatellite instability incidence in prostate tumors of Russian patients. *Voprosy Onkologii = Problems in Oncology*. 2026; 72(2): 00-00.-DOI: <https://doi.org/10.37469/0507-3758-2026-72-2-OF-2533>

## Введение

Репарация неспаренных оснований ДНК (Mismatch Repair, MMR) является одним из важнейших компонентов системы поддержания геномной стабильности клетки. К ее функциям относится устранение ошибок, возникающих при работе фермента ДНК-полимеразы во время репликации — вставок некомплементарных нуклеотидов или небольших инсерций или делеций [1]. Инактивация любого из белков MMR (*MSH2*, *MSH6*, *MLH1* или *PMS2*) приводит к нарушению работы всей системы и накоплению большого количества мутаций. Особой уязвимостью к дефициту MMR отличаются микросателлитные геномные последовательности — участки tandemных повторов одного или нескольких нуклеотидов. Изменение количества образующих микросателлитные последовательности повторов в результате инсерций/делеций называется микросателлитной нестабильностью (Microsatellite Instability, MSI) и является характерным признаком нарушений в системе MMR. Микросателлитная нестабильность встречается при разных типах опухолей, наибольшая частота MSI характерна для рака эндометрия (15–25 %), толстой кишки (8–15 %) и желудка (8–15 %) [2–3]. При опухолях предстательной железы MSI менее изучена и, по разным данным, может обнаруживаться в 1–6 % случаев [4–6].

Детекция дефицита MMR (dMMR)/MSI имеет существенное значение для выбора лечебной тактики, поскольку MSI-позитивные новообразования отличаются высокой чувствительностью к терапии ингибиторами контрольных точек иммунного ответа (ИКТ). На основании проспективного исследования ингибитора PD1 пембролизумаба при разных типах неколоректальных опухолей, этот препарат был одобрен к применению при любых нерезектабельных или метастатических dMMR/MSI-позитивных новообразованиях, включая метастатический кастрационно-резистентный рак предстательной железы [7]. Объективный ответ на иммунотерапию при MSI-позитивном раке предстательной железы (РПЖ) составляет около 45 % [8–10]. Помимо предиктивной значимости в отношении

применения ИКТ, идентификация MSI в опухоли может свидетельствовать о наследственном характере заболевания. В большинстве случаев MSI обусловлена соматическими нарушениями в генах MMR, однако до 16–20 % MSI-позитивных карцином возникают в контексте наследственного заболевания — синдрома Линча [11–15]. Синдром Линча связан с герминальными мутациями в генах MMR и проявляется в виде повышенной предрасположенности к некоторым типам опухолей, в первую очередь раку толстой кишки и раку эндометрия. Помимо этого, при синдроме Линча могут развиваться опухоли желудка, тонкой кишки, билиарного тракта, яичников, уротелиальные карциномы, а также рак предстательной железы [16]. Герминальные мутации в генах MMR при MSI-позитивных опухолях разных локализаций нередко обнаруживаются даже в отсутствие явных клинических признаков наследственного рака [12].

Настоящее исследование направлено на анализ встречаемости микросателлитной нестабильности у российских больных с РПЖ.

## Материалы и методы

В исследование были включены опухолевые образцы 1201 пациента с раком предстательной железы, направленные на молекулярно-генетическое тестирование мутаций в генах репарации по механизму гомологичной рекомбинации (Homologous Recombination Repair, HRR) в НМИЦ онкологии им. Н.Н. Петрова в 2022–2025 гг. Перед выполнением генетического анализа производилась оценка содержания опухоли в материале и микродиссекция опухолевых клеток [17]. Для исследования использовался архивный гистологический материал с содержанием опухолевых клеток не менее 10 %. Для экстракции ДНК использовался набор реагентов ExtractDNA FFPE (Евроген, Россия).

Анализ микросателлитной нестабильности выполнялся методом мультиплексной ПЦР с последующим фрагментным анализом. Для исследования была использована панель из 10 отобранных по литературным данным квазимонорфных микросателлитных маркеров:

TBC-22, LNX-15, SMC-17, MTM-16, MAP-17, PTP-16, FAM-17, ABC-16, CAT-25, HT-17. Исследуемые участки хромосом и последовательности праймеров приведены в табл. 1. В состав мультиплексной ПЦР входили 1× GeneAmp ПЦР-буфер I (ThermoFisher Scientific, США), 250 мкМ каждого дНТФ (Biosan, Россия), по 200 нМ каждого праймера, 3,5 мМ MgCl<sub>2</sub>, 1 мкл образца опухолевой ДНК и 0,2 мкл полимеразы Taq-M (Алкор Био, Россия). Объем реакции составлял 20 мкл. Программа амплификации включала фазу активации фермента (95 °С, 10 мин) и 38 циклов ПЦР (95 °С, 20 сек; 58 °С, 30 сек; 72 °С, 30 сек). ПЦР-амплификация проводилась на оборудовании CFX96 (Bio-Rad, США). ПЦР-продукты подвергались электрофоретическому разделению с помощью прибора для капиллярного электрофореза Нанофор-05 (Синтол, Россия). Для интерпретации результатов использовалась программа GeneMarker (SoftGenetics LLC, США). Образец считался MSI-положительным при обнаружении четырех и более нестабильных маркеров (маркеров, имеющих на электрофореграмме дополнительные пики или изменение характерного профиля распределения типичных для конкрет-

ного маркера пиков). Образцы с MSI по трем маркерам подвергались повторному анализу для исключения ложноотрицательных результатов. Примеры электрофореграмм с профилями некоторых маркеров (HT-17, TBC-22, CAT-25) представлены на рис. 1.

В 10 из 13 MSI-положительных случаев было выполнено таргетное секвенирование нового поколения (Next Generation Sequencing, NGS) с применением панели, включающей 48 генов, ассоциированных с развитием наследственных опухолей, в том числе локусов *MLH1*, *MSH2*, *MSH6*, *PMS2*. Материалом для NGS послужили парные образцы ДНК из крови и из опухоли в пяти случаях и только опухолевая ДНК в пяти случаях. Пробоподготовка ДНК-библиотек проводилась с помощью набора реактивов KAPA HyperPlus (Roche, США) по протоколу производителя. Таргетное обогащение с использованием биотинилированных зондов было выполнено с применением набора реактивов KAPA HyperCapture Reagent kit (Roche, США). Оценка концентрации и качества получившихся ДНК-библиотек произведена на флуориметре Qubit (Thermo Fisher Scientific, США) и на фрагментном анализаторе Fragment Analyzer

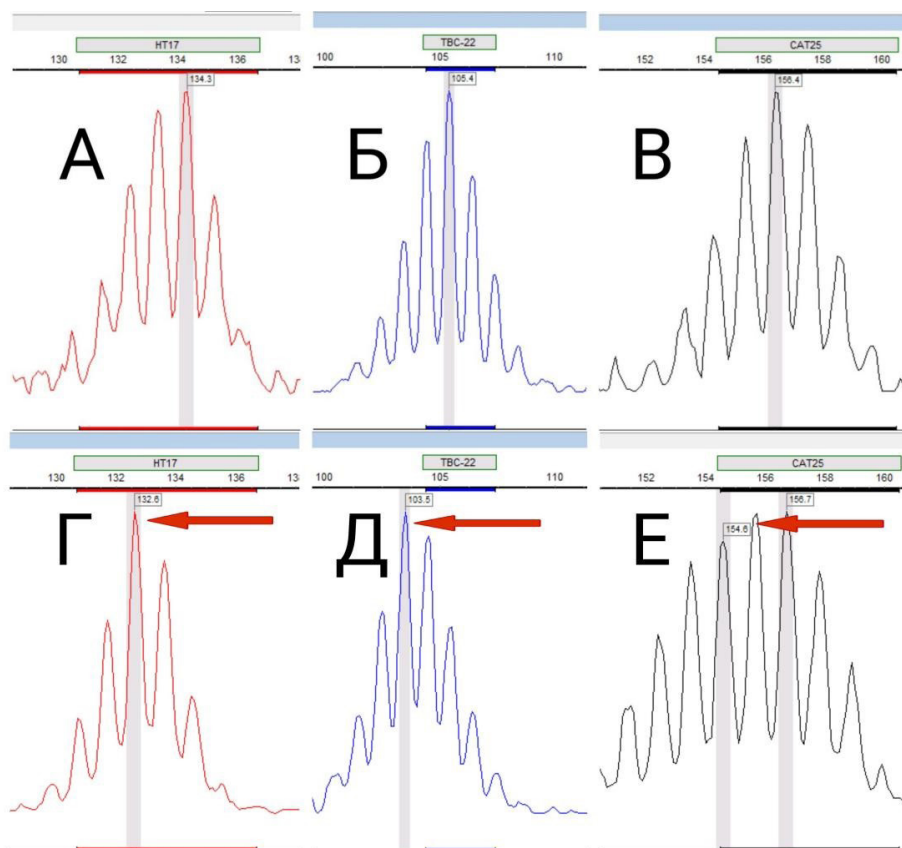


Рис. 1. Пример электрофоретического определения длин маркеров HT-17, TBC-22 и CAT-25 в образце без MSI (А, Б, В) и с MSI (Г, Д, Е). По оси X отображается длина фрагмента (в парах нуклеотидов), а по оси Y — интенсивность флуоресценции в условных единицах

Fig. 1. Electrophoretograms of microsatellite markers HT-17, TBC-22, and CAT-25. Representative profiles from a microsatellite-stable (MSS; panels А, Б, В) and a microsatellite-unstable (MSI; panels Г, Д, Е) tumor sample. The x-axis shows fragment length in base pairs, and the y-axis shows relative fluorescence units

Таблица 1. Последовательности праймеров, использованные для амплификации MSI-маркеров

Маркер	Хромосомная локализация	Прямой праймер	Обратный праймер
TBC-22	chrX:106849221-106849242	ggattgtggttagtcatcgat	[FAM]ccttgattcttactagtggcat
LNX-15	chr13:27559820-27559834	gctttattgaggtgtgactga	[FAM]caccgtattatagcagaccaa
SMC-17	chr10:110600558-110600574	[FAM]cgcttgaccagaagtagaaca	ccaagggccacaagacactaa
MTM-16	chr1:149929094-149929109	gctgaggctgcaagtgca	[FAM]acggaaatggacaccaagaata
MAP-17	chrX:19362858-19362874	[FAM]ctagagtttgccgagaagatt	ccctctctaggctgactctta
PTP-16	chr2:119956826-119956841	[JOE]aacctgttctctgttagttagaa	tattctgaggttaattggcacagg
FAM-17	chr2:61835959-61835975	[JOE]ctgatgatgaagccaacacaa	ctgctatttgaagagttgctca
ABC-16	chr4:145110085-145110100	attaattatgttcgctccaacct	[JOE]attcagatcccggaaataagtca
CAT-25	chr7:143306250-143306274	[TAMRA]cctagaacctttatccctgctt [FAM]	gagcttcagtgagctgaga
HT-17	chr13:31148484-31148500	ggaagtgtcatgtgctcat	[ROX]atgggtccagatcagaga[FAM]

Table 1. Primer sequences for the amplification of MSI markers

Marker	Chromosomal Locus	Forward Primer Sequence	Reverse Primer Sequence
TBC-22	chrX:106849221-106849242	ggattgtggttagtcatcgat	[FAM]ccttgattcttactagtggcat
LNX-15	chr13:27559820-27559834	gctttattgaggtgtgactga	[FAM]caccgtattatagcagaccaa
SMC-17	chr10:110600558-110600574	[FAM]cgcttgaccagaagtagaaca	ccaagggccacaagacactaa
MTM-16	chr1:149929094-149929109	gctgaggctgcaagtgca	[FAM]acggaaatggacaccaagaata
MAP-17	chrX:19362858-19362874	[FAM]ctagagtttgccgagaagatt	ccctctctaggctgactctta
PTP-16	chr2:119956826-119956841	[JOE]aacctgttctctgttagttagaa	tattctgaggttaattggcacagg
FAM-17	chr2:61835959-61835975	[JOE]ctgatgatgaagccaacacaa	ctgctatttgaagagttgctca
ABC-16	chr4:145110085-145110100	attaattatgttcgctccaacct	[JOE]attcagatcccggaaataagtca
CAT-25	chr7:143306250-143306274	[TAMRA]cctagaacctttatccctgctt [FAM]	gagcttcagtgagctgaga
HT-17	chr13:31148484-31148500	ggaagtgtcatgtgctcat	[ROX]atgggtccagatcagaga[FAM]

5200 (Agilent, США). Секвенирование готовых ДНК-библиотек выполнялось в режиме парных прочтений по 150 циклов в каждую сторону на оборудовании FastrSeq300 (Genemind, КНР). При анализе результатов секвенирования патогенными/предположительно патогенными считались известные (описанные в медицинской литературе, содержащиеся в базе данных ClinVar) варианты в генах MMR, а также ранее не описанные или редкие (с частотой менее 0,5 % по данным популяционных баз данных gnomAD) варианты в этих генах, оказывающие очевидное влияние на структуру белка (приводящие к сдвигу рамки считывания, образованию стоп-кодона, нарушающие сплайсинг).

Для сравнения клинических характеристик MSI-положительных и MSI-негативных случаев был использован точный тест Фишера.

### Результаты

Анализ микросателлитной нестабильности удалось выполнить в 1136/1201 (94,6 %) РПЖ. Средний возраст пациентов составил 65,5 года. Исследованная группа была обогащена агрессивными формами РПЖ: среди случаев с известными клиническими данными почти половину

составили первично-метастатические опухоли (45 %); в 36 % индекс Глисона был  $\geq 8$  (табл. 2). Микросателлитная нестабильность была обнаружена в 13/1136 (1,1 %) РПЖ. Во всех образцах с MSI отличия наблюдались по пяти и более маркерам (табл. 3). Чаще всего MSI наблюдалась по маркерам TBC-22 и CAT-25 — в 11 из 13 случаев (84,6 %). Реже всего нестабильность демонстрировал маркер MTM-16 (4/13, 30,8 %).

Большая часть опухолей с MSI имела признаки агрессивного заболевания: 90 % MSI-положительных РПЖ были диагностированы на 3–4-й стадии и 75 % отличались низкой дифференцировкой (индекс Глисона  $\geq 8$ ). Данные характеристики встречались при MSI-положительном РПЖ чаще, чем при MSI-негативных карциномах ( $p = 0,021$  и  $p = 0,031$  соответственно). В одном случае MSI сочеталась с наличием в опухоли мутации в гене ATM (табл. 4).

С целью поиска возможных наследственных и соматических причин MSI был произведен анализ генов системы MMR (*MLH1*, *MSH2*, *MSH6*, *PMS2*). Таргетное секвенирование было выполнено в 10 из 13 случаев, в пяти из них материалом для секвенирования послужили образцы опухолевой и нормальной ДНК, а в пяти — только опухолевая ткань (табл. 4).

**Таблица 2. Общая характеристика исследованной выборки РПЖ**

Показатель	Частота
Средний возраст (диапазон)	65,5 (40–91)
Стадия	
I	156 (38,1 %)
II	43 (10,5 %)
III	25 (6,1 %)
IV	186 (45,4 %)
Нет данных	726
Индекс Глисона	
<8	293 (63,8 %)
>=8	166 (36,2 %)
Нет данных	677
Мутации в генах HRR	
Нет	808 (82,8 %)
Есть	168 (17,2 %)
Нет данных	160

**Table 2. Baseline characteristics of the prostate cancer cohort**

Characteristic	Frequency
Mean Age (Range)	65.5 (40–91)
Stage	
I	156 (38.1 %)
II	43 (10.5 %)
III	25 (6.1 %)
IV	186 (45.4 %)
No data	726
Gleason Grade	
<8	293 (63.8 %)
>=8	166 (36.2 %)
No data	677
HRR Gene Mutation Status	
Absent	808 (82.8 %)
Present	168 (17.2 %)
No data	160

**Таблица 3. Статус 10 микросателлитных маркеров в MSI-положительных образцах РПЖ**

ID/ Название маркера	TBC-22	LNx-15	SMC-17	MTM-16	MAP-17	PTP-16	FAM-17	ABC-16	CAT-25	HT-17	Количество положительных маркеров
РПЖ1	msi	msi	msi	msi	msi	msi	msi	msi	msi	msi	10
РПЖ2	msi	msi	msi	wt	msi	msi	msi	msi	msi	msi	9
РПЖ3	msi	msi	msi	wt	wt	msi	msi	wt	msi	msi	7
РПЖ4	wt	msi	wt	msi	msi	msi	msi	msi	msi	wt	7
РПЖ5	msi	wt	wt	msi	msi	msi	wt	msi	msi	wt	6
РПЖ6	msi	wt	wt	msi	msi	wt	wt	msi	msi	msi	6
РПЖ7	wt	msi	msi	wt	msi	msi	wt	msi	msi	wt	6
РПЖ8	msi	wt	wt	wt	wt	msi	msi	msi	msi	msi	6
РПЖ9	msi	msi	msi	wt	msi	wt	msi	wt	wt	msi	6
РПЖ10	msi	msi	wt	wt	wt	wt	wt	msi	msi	msi	5
РПЖ11	msi	wt	msi	wt	msi	msi	wt	wt	msi	wt	5
РПЖ12	msi	wt	wt	wt	msi	msi	wt	msi	msi	wt	5
РПЖ13	msi	wt	msi	wt	wt	msi	wt	msi	wt	msi	5
Количество образцов с MSI	11	7	7	4	9	10	6	10	11	8	

**Table 3. Status of 10 microsatellite markers in MSI-positive prostate cancer tumors**

Case ID/ Marker	TBC-22	LNx-15	SMC-17	MTM-16	MAP-17	PTP-16	FAM-17	ABC-16	CAT-25	HT-17	No. of MSI markers
PC1	msi	msi	msi	msi	msi	msi	msi	msi	msi	msi	10
PC2	msi	msi	msi	wt	msi	msi	msi	msi	msi	msi	9
PC 3	msi	msi	msi	wt	wt	msi	msi	wt	msi	msi	7
PC4	wt	msi	wt	msi	msi	msi	msi	msi	msi	wt	7
PC5	msi	wt	wt	msi	msi	msi	wt	msi	msi	wt	6
PC6	msi	wt	wt	msi	msi	wt	wt	msi	msi	msi	6
PC7	wt	msi	msi	wt	msi	msi	wt	msi	msi	wt	6
PC8	msi	wt	wt	wt	wt	msi	msi	msi	msi	msi	6
PC 9	msi	msi	msi	wt	msi	wt	msi	wt	wt	msi	6
PC 10	msi	msi	wt	wt	wt	wt	wt	msi	msi	msi	5
PC 11	msi	wt	msi	wt	msi	msi	wt	wt	msi	wt	5
PC 12	msi	wt	wt	wt	msi	msi	wt	msi	msi	wt	5
PC 13	msi	wt	msi	wt	wt	msi	wt	msi	wt	msi	5
No. of cases with MSI	11	7	7	4	9	10	6	10	11	8	

Таблица 4. Характеристика MSI-положительных случаев РПЖ

ID	Возраст	TNM (стадия)	Индекс Глисона	Мутации в генах <i>HRR</i>	Исследованный материал*	Мутации в генах <i>MMR</i> **
РПЖ1	63	T4N1M0 (4)	Nd***	Не обнаружены	T, N	Не обнаружены
РПЖ2	59	T4N1M1b (4)	8	Не обнаружены	T, N	<i>MSH2</i> c.2554G>T (p.Glu852Stop) [92,4 %, соматическая]
РПЖ4	66	T4N1M1b (4)	9	Не обнаружены	T, N	Не обнаружены
РПЖ5	63	T3N1M1 (4)	Nd	Не обнаружены	T	<i>MSH2</i> c.806C>T (p.Ser269Leu, rs63750058) [46,5 %, Nd]; <i>MSH2</i> c.687dupA (p.Ala230fs) [34,0 %, вероятно, соматическая]
РПЖ6	68	T4N1M1b (4)	Nd	Не обнаружены	T	<i>MSH6</i> c.3227G>A (p.Arg1076His, rs779617676) [55,3 %, Nd]; <i>MSH6</i> c.3261dupC (p.Phe1088fs) [42,2 %, Nd]
РПЖ7	57	T4N1M1 (4)	Nd	Не обнаружены	T, N	<i>MSH2</i> c.2038C>T (p.Arg680Stop) [наследственная; 64 % в опухоли]
РПЖ9	70	T3aN0M0 (3)	7	Не обнаружены	T, N	<i>MSH6</i> c.3261delC (p.Phe1088fs) [62,4 %, соматическая]
РПЖ10	74	Nd	Nd	Не обнаружены ( <i>BRCA1/2</i> )	T	<i>MSH2</i> c.942+3A>T (rs193922376) [50 %, Nd]
РПЖ11	65	T2cN0M0 (2)	9	Nd	T	<i>MSH6</i> c.3261delC (p.Phe1088fs) [27 %, вероятно, соматическая]
РПЖ13	59	Nd	7	<i>RAD50</i> c.2165delA (somatic), <i>BRCA2</i> c.5351delA (somatic)	T	<i>MSH6</i> c.3261dupC (p.Phe1088fs) [13 %, вероятно, соматическая]
РПЖ8	64	Nd	9	Nd	T	Nd
РПЖ12	63	T3aN0M0 (3)	9	<i>ATM</i> p.Arg2034Ter	T	Nd
РПЖ3	60	T4N1M1b (4)	8	Не обнаружены	T	Nd

\* T — опухоль, N — норма; \*\* в квадратных скобках приведены фракция сиквенсных прочтений ДНК с мутацией и тип мутации (наследственная/соматическая/нет данных); \*\*\* Nd — нет данных.

Table 4. Characteristics of MSI-positive prostate cancer cases

ID	Age	Stage (TNM)	Gleason Grade	<i>HRR</i> Gene Mutation	Material Analyzed*	<i>MMR</i> Gene Mutation**
PC1	63	T4N1M0 (4)	Nd***	Not detected	T, N	Not detected
PC2	59	T4N1M1b (4)	8	Not detected	T, N	<i>MSH2</i> c.2554G>T (p.Glu852Stop) [92.4 %, somatic]
PC4	66	T4N1M1b (4)	9	Not detected	T, N	Not detected
PC5	63	T3N1M1 (4)	Nd	Not detected	T	<i>MSH2</i> c.806C>T (p.Ser269Leu, rs63750058) [46.5 %, ND]; <i>MSH2</i> c.687dupA (p.Ala230fs) [34.0 %, apparently somatic]
PC6	68	T4N1M1b (4)	Nd	Not detected	T	<i>MSH6</i> c.3227G>A (p.Arg1076His, rs779617676) [55.3 %, ND]; <i>MSH6</i> c.3261dupC (p.Phe1088fs) [42.2 %, ND]
PC7	57	T4N1M1 (4)	Nd	Not detected	T, N	<i>MSH2</i> c.2038C>T (p.Arg680Stop) [hereditary; 64 % in tumor]
PC9	70	T3aN0M0 (3)	7	Not detected	T, N	<i>MSH6</i> c.3261delC (p.Phe1088fs) [62.4 %, somatic]
PC10	74	Nd	Nd	Not detected ( <i>BRCA1/2</i> )	T	<i>MSH2</i> c.942+3A>T (rs193922376) [50 %, ND]
PC11	65	T2cN0M0 (2)	9	Nd	T	<i>MSH6</i> c.3261delC (p.Phe1088fs) [27 %, likely somatic]
PC13	59	Nd	7	<i>RAD50</i> c.2165delA (somatic), <i>BRCA2</i> c.5351delA (somatic)	T	<i>MSH6</i> c.3261dupC (p.Phe1088fs) [13 %, likely somatic]
PC8	64	Nd	9	Nd	T	ND
PC12	63	T3aN0M0 (3)	9	<i>ATM</i> p.Arg2034Ter	T	ND
PC3	60	T4N1M1b (4)	8	Not detected	T	ND

\* T — tumor tissue, N — normal tissue; \*\* values in brackets indicate variant allele frequency and inferred origin (germline, somatic, ND); \*\*\* ND — no data.

В двух случаях не было обнаружено нарушений в генах MMR. У восьми пациентов были выявлены патогенные или предположительно патогенные варианты в генах *MSH2* и *MSH6*: наследственная мутация *MSH2* — в одном случае, соматические мутации — в двух случаях, и еще в пяти опухолевых образцах присутствовали патогенные варианты, происхождение которых оказалось невозможно достоверно установить из-за отсутствия нормальной ткани. В четырех опухолях обнаружилось инсерции/делеции в мононуклеотидном повторе в гене *MSH6* (p.Phe1088fs), которые, вероятно, имеют вторичный характер, то есть могут быть следствием микросателлитной нестабильности. В трех РПЖ с мутациями генов MMR можно предполагать наличие биаллельных нарушений: в них наблюдались либо потеря (снижение фракции) нормального аллеля в опухоли (РПЖ2, РПЖ7) либо сочетание двух мутаций в одном гене MMR (РПЖ5).

### Обсуждение

Частота микросателлитной нестабильности в опухолях предстательной железы в нашей выборке составила 1,1 % и оказалась немного ниже, чем в других крупных исследованиях. Например, в выполненной в Мемориальном онкологическом центре имени Слоуна-Кеттеринга работе MSI была выявлена в 63/2257 (2,8 %) РПЖ, а в масштабном японском исследовании — в 66/2634 (2,5 %) случаев [10; 18]. Одной из причин подобных отличий могут быть разные подходы к детекции MSI/dMMR. В вышеупомянутых работах использовались методики, основанные на секвенировании нового поколения, в то время как в нашем исследовании применялась ПЦР-панель из 10 MSI-маркеров. Наиболее распространенными и широко используемыми на практике методами детекции MSI/dMMR являются стандартная пятимаркерная ПЦР-панель («панель Bethesda») и иммуногистохимическая оценка экспрессии белков MMR. Данные методики были разработаны и валидированы для детекции MSI-позитивного рака толстой кишки и могут быть неоптимальными для поиска MSI/dMMR в опухолях иных локализаций. Например, в исследовании Hempelmann и соавт. (2018) было выполнено сравнение пятимаркерного ПЦР-набора и NGS-панелей (MSIplus, 18 маркеров и Large-Panel NGS, > 60 маркеров) для обнаружения MSI при раке предстательной железы, которое продемонстрировало более низкую чувствительность стандартного ПЦР-набора (72 vs 93–97 %) [19]. Можно отметить, что на данный момент отсутствуют четкие инструкции относительно выявления MSI при РПЖ [11]. В нашем

исследовании была использована расширенная панель из 10 MSI-маркеров, характеризующихся высокой информативностью для детекции MSI в опухолях различных локализаций [2; 20].

Большинство обнаруженных РПЖ с MSI относились к первично-метастатическим и высокозлокачественным опухолям; эти наблюдения согласуются с предыдущими исследованиями [6; 10; 21].

Рак предстательной железы не входит в число основных проявлений синдрома Линча; вместе с тем, у носителей патогенных вариантов в генах MMR, в особенности *MSH2*, существенно повышен риск опухолей данной локализации [22; 22–23]. РПЖ также может быть единственным или первым проявлением синдрома Линча [22]. В нашей работе у одного пациента был обнаружен наследственный патогенный вариант *MSH2* p.Arg680\*, сопровождающийся потерей гетерозиготности в опухолевой ткани. Еще как минимум у трех пациентов в опухоли были выявлены варианты (*MSH2* p.Ser269Leu, *MSH6* p.Arg1076His, *MSH2* c.942+3A>T), классифицируемые как патогенные/вероятно, патогенные в отношении синдрома Линча и описанные при этом заболевании. Подтвердить их герминальное происхождение не удалось в связи с отсутствием образцов неопухолевой ткани для анализа. Таким образом, от 10 до 40 % больных с MSI-позитивным РПЖ могут иметь синдром Линча.

В одном случае причиной MSI стала соматическая биаллельная инактивация гена *MSH2*. Можно отметить, что все выявленные мутации в системе MMR затрагивали гены *MSH2* и *MSH6*, инактивация которых, по-видимому, наиболее часто является причиной дефицита MMR при опухолях предстательной железы [23–25].

По результатам NGS-анализа генов MMR, в двух случаях не были идентифицированы генетические нарушения в системе MMR, а в трех опухолях наблюдались только мутации в микросателлитном повторе в гене *MSH6*, вероятно, имеющие вторичный характер и возникшие на фоне дефицита MMR. Причинами микросателлитной нестабильности здесь могут быть эпигенетические механизмы инактивации экспрессии (гиперметилирование) или не детектируемые использованной таргетной панелью, но, по некоторым данным, характерные для РПЖ крупные перестройки в генах *MSH2* и *MSH6* [25].

### Заключение

Частота MSI в опухолях предстательной железы составила 1,1 % (13/1136). Мутации в генах системы MMR, предположительно ставшие причиной MSI, были обнаружены в 50 % (5/10)

случаев. Выявление микросателлитной нестабильности является важной частью молекулярной диагностики при РПЖ, так как предоставляет возможность применения иммунотерапии и позволяет выявить лиц с наследственной предрасположенностью к опухолям.

*Конфликт интересов*

Авторы заявляют об отсутствии в статье конфликта интересов

*Conflict of interest*

The authors declare no conflict of interest.

*Финансирование*

Исследование поддержано грантом Российского научного фонда № 23-15-00262.

*Funding*

This research was funded by the Russian Science Foundation, grant number 23-15-00262.

*Соблюдение прав пациентов и правил биоэтики*

Исследование выполнено в соответствии с Хельсинкской декларацией в редакции 2013 г. Работа проведена в лаборатории молекулярной онкологии ФГБУ «НМИЦ онкологии им. Н.Н. Петрова» Минздрава России, одобрена локальным этическим комитетом (протокол № 20/25 от 23.01.2020).

*Compliance with patient rights and principles of bioethics*

This study was conducted in accordance with the ethical standards of the Declaration of Helsinki (2013 revision). The work was performed in the Laboratory of Molecular Oncology at the N.N. Petrov National Medical Research Center of Oncology, Ministry of Health of the Russian Federation, and was approved by the Local Ethics Committee (Protocol No. 20/25, dated January 23, 2020).

*Участие авторов*

Авторы декларируют соответствие своего авторства международным критериям ICMJE.

Кашко К.А., Алексахина С.Н., Иевлева А.Г., Кулигина Е.Ш., Имянитов Е.Н. — идея публикации, дизайн исследования, интерпретация данных, написание текста статьи.

Соколенко А.П., Янус Г.А., Преображенская Е.В. — биоинформатическая обработка и анализ данных таргетного секвенирования, интерпретация результатов.

Отрадная Е.А., Никитина А.С., Бубнов М.Г. — пробоподготовка образцов для высокопроизводительного секвенирования, сбор клинических данных.

Цапулина Е.Д., Юсупова С.Р. — сбор и подготовка гистологического материала для молекулярно-генетического исследования.

*Authors' contributions*

The authors declare the compliance of their authorship according to the international ICMJE criteria.

Kashko K.A., Aleksakhina S.N., Iyevleva A.G., Kuligina E.Sh., Imyanitev E.N.: Conceptualization, study design, data interpretation, and manuscript writing.

Sokolenko A.P., Yanus G.A., Preobrazhenskaya E.V.: Bioinformatics processing, analysis of targeted sequencing data and results interpretation.

Otradnova E.A., Nikitina A.S., Bubnov M.G.: Sample preparation for next-generation sequencing and clinical data collection.

Tsapulina E.D., Yusupova S.R.: Collection and preparation of histological material for molecular genetic study.

ЛИТЕРАТУРА / REFERENCES

- Li G.M. Mechanisms and functions of DNA mismatch repair. *Cell Res.* 2008; 18(1): 85-98.-DOI: <https://doi.org/10.1038/cr.2007.115>.
- Bonneville R., Krook M.A., Kautto E.A., et al. Landscape of Microsatellite Instability Across 39 Cancer Types. *JCO Precis Oncol.* 2017; 2017: PO.17.00073.-DOI: <https://doi.org/10.1200/PO.17.00073>.
- Hause R.J., Pritchard C.C., Shendure J., Salipante S.J. Classification and characterization of microsatellite instability across 18 cancer types. *Nat Med.* 2016; 22(11): 1342-1350.-DOI: <https://doi.org/10.1038/nm.4191>.
- Abida W., Cheng M.L., Armenia J., et al. Analysis of the prevalence of microsatellite instability in prostate cancer and response to immune checkpoint blockade. *JAMA Oncol.* 2019; 5(4): 471-478.-DOI: <https://doi.org/10.1001/jamaoncol.2018.5801>.
- van Dessel L.F., van Riet J., Smits M., et al. The genomic landscape of metastatic castration-resistant prostate cancers reveals multiple distinct genotypes with potential clinical impact. *Nat Commun.* 2019; 10(1): 5251.-DOI: <https://doi.org/10.1038/s41467-019-13084-7>.
- Zhang H., Yang X., Xie J., et al. Clinicopathological and molecular analysis of microsatellite instability in prostate cancer: a multi-institutional study in China. *Front Oncol.* 2023; 13: 1277233.-DOI: <https://doi.org/10.3389/fonc.2023.1277233>.
- Marabelle A., Le D.T., Ascierto P.A., et al. Efficacy of pembrolizumab in patients with noncolorectal high microsatellite instability/mismatch repair-deficient cancer: Results from the phase II KEYNOTE-158 study. *J Clin Oncol.* 2020; 38(1): 1-10.-DOI: <https://doi.org/10.1200/JCO.19.02105>.
- Lambert N., Moore C., Klavon J., et al. Clinical outcomes of patients with metastatic prostate cancer with microsatellite instability treated with pembrolizumab. *Clinical genitourin cancer.* 2025; 23(5): 102384.-DOI: <https://doi.org/10.1016/j.clgc.2025.102384>.
- van Wilpe S., Taha T., Rothmann E.C., et al. Efficacy of anti-PD-(L)1 immunotherapy in patients with DNA mismatch repair-deficient metastatic castration-resistant prostate cancer. *Eur Urol Oncol.* 2025; 8(4): 1020-1029.-DOI: <https://doi.org/10.1016/j.euo.2025.04.016>.
- Lenis A.T., Ravichandran V., Brown S., et al. Microsatellite instability, tumor mutational burden, and response to immune checkpoint blockade in patients with prostate cancer. *Clin Cancer Res.* 2024; 30(17): 3894-3903.-DOI: <https://doi.org/10.1158/1078-0432.CCR-23-3403>.
- Демидова И.А., Филипенко М.Л., Цуканов А.С., Имянитов Е.Н. Микросателлитная нестабильность: нюансы лабораторной диагностики (позиция Межрегиональной организации молекулярных генетиков в онкологии и онкогематологии). *Вопросы онкологии.* 2023; 69(2): 174-179.-DOI: <https://doi.org/10.37469/0507-3758-2023-69-2-174-179>. [Demidova I.A., Filipenko M.L., Tsukanov A.S., Imyanitev E.N. Microsatellite instability: nuances of laboratory diagnosis (the position of the Russian Association of Molecular Geneticists in Oncology and Oncohematology). *Voprosy Onkologii = Problems in Oncology.* 2023; 69(2): 174-179.-DOI: <https://doi.org/10.37469/0507-3758-2023-69-2-174-179> (In Rus)].
- Latham A., Srinivasan P., Kemel Y., et al. Microsatellite instability is associated with the presence of lynch syndrome pan-cancer. *J Clin Oncol.* 2019; 37(4): 286-295.-DOI: <https://doi.org/10.1200/JCO.18.00283>.
- Nourmohammadi Abadchi S., Sena L.A., Antonarakis E.S., et al. MLH1 loss in primary prostate cancer. *JCO Precis*

- Oncol.* 2023; 7: e2200611.-DOI: <https://doi.org/10.1200/PO.22.00611>.
14. Papadopoulou E., Rigas G., Fountzilias E., et al. Microsatellite instability is insufficiently used as a biomarker for lynch syndrome testing in clinical practice. *JCO Precis Oncol.* 2024; 8: e2300332.-DOI: <https://doi.org/10.1200/PO.23.00332>.
  15. Цуканов А.С., Демидова И.А., Цаур Г.А., et al. Диагностика синдрома Линча у онкологических пациентов: позиция Межрегиональной организации молекулярных генетиков в онкологии и онкогематологии. *Вопросы онкологии.* 2023; 69(1): 7-14.-DOI: <https://doi.org/10.37469/0507-3758-2023-69-1-7-14>. [Tsukanov A.S., Demidova I.A., Tsaur G.A., et al. Diagnosis of Lynch syndrome in cancer patients: the position of the Interregional Organization of Molecular Geneticists in Oncology and Oncohematology. *Voprosy Onkologii = Problems in Oncology.* 2023; 69(1): 7-14.-DOI: <https://doi.org/10.37469/0507-3758-2023-69-1-7-14> (In Rus)].
  16. Elze L., van der Post R.S., Vos J.R., et al. Microsatellite instability in noncolorectal and nonendometrial malignancies in patients with Lynch syndrome. *J Natl Cancer Inst.* 2023; 115(7): 853-860.-DOI: <https://doi.org/10.1093/jnci/djad063>.
  17. Иванцов А.О., Соколенко А.П., Рогачев М.В., et al. Пробоподготовка образцов перед молекулярно-генетическим тестированием: учебное пособие для обучающихся в системе высшего и дополнительного профессионального образования. СПб.: НМИЦ онкологии им. Н.Н. Петрова, 2020; 64.-URL: [https://www.niioncologii.ru/education/education/training/training\\_manuals/pdf](https://www.niioncologii.ru/education/education/training/training_manuals/pdf). [Ivantsov A.O., Sokolenko A.P., Rogachyov M.V., et al. Probe preparation of samples before molecular-genetic testing: a training manual for students in higher and supplementary professional education systems. St. Petersburg. N.N. Petrov National Medicine Research Center of Oncology. 2020; 64.-URL: [https://www.niioncologii.ru/education/education/training/training\\_manuals/pdf](https://www.niioncologii.ru/education/education/training/training_manuals/pdf) (In Rus)].
  18. Tsukahara S., Shiota M., Nagakawa S., et al. Nationwide genomic data analysis of japanese prostate cancer patients from C-CAT database. *Cancer Med.* 2025; 14(15): e71085.-DOI: <https://doi.org/10.1002/cam4.71085>.
  19. Hempelmann J.A., Lockwood C.M., Konnick E.Q., et al. Microsatellite instability in prostate cancer by PCR or next-generation sequencing. *J Immunother Cancer.* 2018; 6(1): 29.-DOI: <https://doi.org/10.1186/s40425-018-0341-y>.
  20. Long D.R., Waalkes A., Panicker V.P., et al. Identifying optimal loci for the molecular diagnosis of microsatellite instability. *Clin Chem.* 2020; 66(10): 1310-1318.-DOI: <https://doi.org/10.1093/clinchem/hvaa177>.
  21. Dominguez-Valentin M., Joost P., Therkildsen C., et al. Frequent mismatch-repair defects link prostate cancer to Lynch syndrome. *BMC Urol.* 2016; 16: 15.-DOI: <https://doi.org/10.1186/s12894-016-0130-1>.
  22. Rosty C., Walsh M.D., Lindor N.M., et al. High prevalence of mismatch repair deficiency in prostate cancers diagnosed in mismatch repair gene mutation carriers from the colon cancer family registry. *Fam Cancer.* 2014; 13(4): 573-82.-DOI: <https://doi.org/10.1007/s10689-014-9744-1>.
  23. Raymond V.M., Mukherjee B., Wang F., et al. Elevated risk of prostate cancer among men with Lynch syndrome. *J Clin Oncol.* 2013; 31(14): 1713-8.-DOI: <https://doi.org/10.1200/JCO.2012.44.1238>.
  24. Fraune C., Simon R., Höflmayer D., et al. High homogeneity of mismatch repair deficiency in advanced prostate cancer. *Virchows Arch.* 2020; 476(5): 745-752.-DOI: <https://doi.org/10.1007/s00428-019-02701-x>.
  25. Pritchard C.C., Morrissey C., Kumar A., et al. Complex MSH2 and MSH6 mutations in hypermutated microsatellite unstable advanced prostate cancer. *Nat Commun.* 2014; 5: 4988.-DOI: <https://doi.org/10.1038/ncomms5988>.

Поступила в редакцию / Received / 07.11.2025

Прошла рецензирование / Reviewed / 06.12.2025

Принята к печати / Accepted for publication / 18.12.2025

### Сведения об авторах / Author Information / ORCID

Кира Антоновна Кашко / Kira A. Kashko / ORCID ID: <https://orcid.org/0009-0002-9410-9009>.

Светлана Николаевна Алексахина / Svetlana N. Aleksakhina / ORCID ID: <https://orcid.org/0000-0002-2149-7728>.

Аглая Геннадиевна Иевлева / Aglaya G. Iyevleva / ORCID ID: <https://orcid.org/0000-0001-5454-5186>.

Григорий Аркадьевич Янус / Grigoriy A. Yanus / ORCID ID: <https://orcid.org/0000-0002-9844-4536>.

Анна Петровна Соколенко / Anna P. Sokolenko / ORCID ID: <https://orcid.org/0000-0001-6304-1609>.

Екатерина Андреевна Отраднова / Ekaterina A. Otradnova / ORCID ID: <https://orcid.org/0009-0003-0158-1820>.

Алиса Сергеевна Никитина / Alisa S. Nikitina / ORCID ID: <https://orcid.org/0009-0008-9860-0771>.

Михаил Григорьевич Бубнов / Mikhail G. Bubnov / ORCID ID: <https://orcid.org/0009-0006-8329-4519>.

Елена Васильевна Преображенская / Elena V. Preobrazhenskaya / ORCID ID: <https://orcid.org/0000-0001-7800-013X>.

Екатерина Дмитриевна Цапулина / Ekaterina D. Tsapulina / ORCID ID: <https://orcid.org/0009-0004-8729-6672>.

Софья Рустемовна Юсупова / Sofia R. Yusupova / ORCID ID: <https://orcid.org/0009-0003-7777-7897>.

Екатерина Шотовна Кулигина / Ekaterina Sh. Kuligina / ORCID ID: <https://orcid.org/0000-0002-2396-6540>.

Евгений Наумович Имянитов / Evgeny N. Imyanitov / ORCID ID: <https://orcid.org/0000-0003-4529-7891>.  
SPIN: 1909-7323.

