

© Н.С. Панамарев¹, Д.В. Черняев^{2,3}, Е.В. Слепов^{2,3}, Р.А. Зуков^{2,3},
 Л.А. Франк¹

Диагностика и мониторинг течения рака мочевого пузыря на основе билюминесцентного иммуноанализа сурвивина (BIRC5) в моче

¹Федеральное государственное бюджетное научное учреждение «Федеральный исследовательский центр «Красноярский научный центр Сибирского отделения Российской академии наук», Институт биофизики Сибирского отделения Российской академии наук, г. Красноярск, Российская Федерация
²Краевое государственное бюджетное учреждение здравоохранения «Красноярский краевой клинический онкологический диспансер имени А.И. Крыжановского», г. Красноярск, Российская Федерация
³Федеральное государственное бюджетное образовательное учреждение высшего образования «Красноярский государственный медицинский университет имени профессора В.Ф. Войно-Ясенецкого» Министерства здравоохранения Российской Федерации, г. Красноярск, Российская Федерация

© Nikita S. Panamarev¹, Denis V. Chernyaev^{2,3}, Eugene V. Slepov^{2,3}, Ruslan A. Zukov^{2,3},
 Ludmila A. Frank¹

Bladder Cancer Diagnosis and Monitoring Based on Urine Survivin (BIRC5) Bioluminescence-Based Immunoassay

¹Federal Research Center Krasnoyarsk Scientific Center of the Siberian Branch of the RAS, Institute of Biophysics, Siberian Branch of the RAS, Krasnoyarsk, the Russian Federation
²Krasnoyarsk State Medical University named after V.F. Voyno-Yasenetsky, Krasnoyarsk, the Russian Federation
³Krasnoyarsk Regional Clinical Oncology Center named after A.I. Kryzhanovskiy, Krasnoyarsk, the Russian Federation

Цель. Определить содержание сурвивина в моче пациентов с различными стадиями рака мочевого пузыря (РМП) разработанным билюминесцентным иммуноанализом и оценить пригодность этого белка как маркера для диагностики и мониторинга течения РМП.

Материалы и методы. В ходе исследования определено содержание сурвивина в 128 образцах мочи от больных РМП и 60 образцах здоровых добровольцев. Пациенты были обследованы с учетом современных клинических рекомендаций. Оценивали основные клинико-морфологические параметры: стадию, степень дифференцировки, размер и количество новообразований. Сурвивин в моче определяли билюминесцентным иммуноанализом, разработанным ранее (диапазон определения — 15,6–1000 пг/мл; предел обнаружения — 10,6 пг/мл). Взаимосвязь между клинико-морфологическими характеристиками опухолей и концентрацией сурвивина в моче пациентов оценивали при помощи критерия χ^2 Пирсона.

Результаты. Повышенное содержание сурвивина обнаружено у 79 больных, чувствительность и специфичность сурвивина как онкомаркера для диагностики РМП составили 61,7 и 96,7 % соответственно. В группах с немышечно-инвазивным (T_a, T_{is}, T₁) и мышечно-инвазивным РМП (T₂₋₄) чувствительность составила 51,9 и 76,5 % соответственно. Выявлена взаимосвязь между концентрацией сурвивина в моче пациентов и патоморфологической стадией, размером опухоли, $p < 0,05$.

Заключение. Содержание белка сурвивина в моче не может использоваться в качестве единственного диагностического фактора для выявления РМП. Для повышения чувствительности и специфичности лабораторного анализа на РМП целесообразно применять несколько онкологических маркеров. Интерес представляет использование данного онкомаркера для мониторинга состояния боль-

Aim. To determine survivin content in the urine of patients with different stages of bladder cancer (BC) using the developed bioluminescent immunoassay and to evaluate the suitability of this protein as a marker for BC diagnosis and disease monitoring.

Materials and Methods. Survivin concentration was detected in 128 urine samples from BC patients and 60 samples from healthy volunteers. Patients were examined according to current clinical guidelines. Key clinical and morphological parameters were assessed, including disease stage, grade, tumor size, and number of lesions. Urine survivin levels were quantified using a previously developed bioluminescent immunoassay (detection range: 15.6–1000 pg/ml; limit of detection: 10.6 pg/ml). The relationship between BC clinical and morphological characteristics and urinary survivin concentration was assessed using the Pearson's χ^2 test.

Results. Elevated survivin were detected in 79 patients. The sensitivity and specificity of survivin as a tumor marker for BC diagnosing were 61.7 and 96.7 %, respectively. In the non-muscle-invasive (T_a, T_{is}, T₁) and muscle-invasive (T₂₋₄) BC groups, the sensitivity was 51.9 and 76.5 %, respectively. A statistically significant correlation was found between urinary survivin concentration and the pathological stage and tumor size ($p < 0.05$).

Conclusion. Urinary survivin levels cannot be used as the only diagnostic factor for BC detection. To improve the sensitivity and specificity of laboratory BC testing, it is advisable to use a panel of oncological markers. This tumor marker is of interest for monitoring patients who have completed anticancer treatment, as well as for use as a pre-diagnostic indicator for genitourinary diseases. The developed high-throughput

ных, окончивших противоопухолевое лечение, а также в качестве предиагностического показателя заболеваний мочеполовой системы. Разработанный способ выявления сурвивина в моче с помощью высокопроизводительного иммуноанализа на основе биоломинесцентного репортера обеспечивает быструю высокочувствительную детекцию этого маркера. Все компоненты аналитической системы (антитела, биоломинесцентная метка, субстрат реакции) разработаны в отечественных лабораториях, что делает анализ доступным.

Ключевые слова: рак мочевого пузыря (РМП); сурвивин (BIRC5); биоломинесцентный иммуноанализ

Для цитирования: Панамарев Н.С., Черняев Д.В., Слепов Е.В., Зуков Р.А., Франк Л.А. Диагностика и мониторинг течения рака мочевого пузыря на основе биоломинесцентного иммуноанализа сурвивина (BIRC5) в моче. *Вопросы онкологии*. 2026; 72(2): 00-00.-DOI: <https://doi.org/10.37469/0507-3758-2026-72-2-OF-2510>

✉ Контакты: Франк Людмила Алексеевна, lfrank@yandex.ru

bioluminescence-based immunoassay enables rapid and highly sensitive detection of this marker. All components of the analytical system (antibodies, bioluminescent label, reaction substrate) were developed in Russian laboratories, making the assay widely accessible.

Keywords: bladder cancer (BC); surviving (BIRC5); bioluminescent immunoassay

For Citation: Nikita S. Panamarev, Denis V. Chernyayev, Eugene V. Slepov, Ruslan A. Zukov, Ludmila A. Frank. Bladder cancer diagnosis and monitoring based on urine survivin (BIRC5) bioluminescence-based immunoassay. *Voprosy Onkologii = Problems in Oncology*. 2026; 72(2): 00-00.-DOI: <https://doi.org/10.37469/0507-3758-2026-72-2-OF-2510>

Введение

Сурвивин является наименьшим по массе (молекулярная масса = 16 кДа), представителем семейства белков-ингибиторов апоптоза (IAP — Inhibitor of Apoptosis Proteins) выполняющим ряд функций, связанных с процессами клеточного деления и подавления апоптоза [1]. Сурвивин присутствует в эмбриональных и активно пролиферирующих тканях; в нормальных, терминально дифференцированных тканях взрослого человека данный белок практически не экспрессируется. Повышенная экспрессия сурвивина наблюдается при многих, если не при всех видах раковых заболеваний. С момента своего открытия в 1997 г. [2], сурвивин привлек внимание онкологов как белок-мишень с многообещающим диагностическим, прогностическим и терапевтическим потенциалом [3].

В частности, сурвивин предлагается использовать для неинвазивной диагностики и мониторинга течения рака мочевого пузыря (РМП), т. к. в литературе есть сообщения о том, что наличие данного белка в моче коррелирует с прогрессированием рака и неблагоприятным прогнозом у пациентов, требующее дополнительных глубоких исследований [4]. Существующие методы диагностики РМП имеют ряд недостатков: цитология клеточного осадка мочи имеет низкую чувствительность и сильно зависит от квалификации проводящего ее специалиста, а цистоскопия является инвазивной и дорогостоящей процедурой, поэтому РМП часто диагностируют при обнаружении гематурии или других симптомов на распространенных и диссеминированных стадиях развития опухоли. В связи с этим существует необходимость в простом лабораторном способе своевременной диагностики данного заболевания, пригодном в том числе при проведении скрининговых обследований лиц группы высокого риска.

Существующие коммерческие наборы для определения концентрации сурвивина в биологических образцах не предназначены для клинического использования, часть из них не обладает достаточной чувствительностью, все они импортного производства. Как правило, в основе этих диагностикумов лежит колориметрический иммуноанализ.

Недавно нами был разработан вариант иммуноанализа сурвивина с биоломинесцентной детекцией, основанный на использовании искусственной люциферазы NanoLuc в качестве репортера [5]. Белок NanoLuc (молекулярная масса 19,1 кДа) относится к целентеразин-зависимым люциферазам, катализирует реакцию окисления субстрата (фуримазина) молекулярным кислородом, сопровождающуюся излучением синего света. Яркая биоломинесценция, превосходящая таковую других светоизлучающих белков более чем в 150 раз [6], а также уникальная длительность сигнала ($t_{1/2} = 2,5$ ч) обеспечивают низкий предел обнаружения аналита при использовании этой люциферазы в качестве репортерной молекулы. Разработанный нами способ способен выявлять мочевой сурвивин в диагностически значимом диапазоне концентраций от 10 до 250 пг/мл, с пределом обнаружения 10,6 пг/мл. Целью данной работы было определить содержание сурвивина в моче пациентов и здоровых доноров разработанным биоломинесцентным иммуноанализом и исследовать его пригодность как маркера для диагностики и мониторинга течения рака мочевого пузыря.

Материалы и методы

Образцы мочи больных с подозрением на РМП или уже морфологически верифицированным диагнозом забирались в КГБУЗ «КККОД им. А.И. Крыжановского» (далее — КККОД). Образцы мочи здоровых добровольцев предоставлены КГБУЗ «КГП № 14» г. Красноярск.

Критерии включения в группу исследования:

- наличие добровольного информированного согласия;
- возраст ≥ 18 лет;
- наличие образования в мочевом пузыре, выявленного на основании инструментальных методов диагностик;
- отсутствие злокачественных новообразований других локализаций;
- отсутствие других тяжелых сопутствующих патологий, печеночной и почечной недостаточности.

Критерии включения в группу контроля:

- наличие добровольного информированного согласия;
- возраст ≥ 18 лет;
- отсутствие данных о наличии на момент включения или в анамнезе злокачественных новообразований.

Пациенты группы исследования были обследованы с учетом современных клинических рекомендаций, в группе контроля проводился анализ амбулаторно-поликлинической карты для исключения ЗНО в анамнезе. У больных РМП оценивались основные клинико-морфологические параметры: стадия, степень дифференцировки, размер и количество новообразований.

В ходе исследования проанализированы 128 образцов мочи от больных РМП и 60 образцов здоровых добровольцев, проходивших плановую диспансеризацию в КГБУЗ «КГП № 14» г. Красноярска (рис. 1).

Число больных с немышечно-инвазивным РМП (НМИРМП) составило 77 (60,1 %). Среди них наблюдались 41 (53,2 %) пациент с низкой степенью злокачественности опухоли (G1 и G2) и 36 (46,8 %) больных с высокой степенью злокачественности (G3).

Среди 51 больного МИРМП низкая степень злокачественности встречалась в 12 (23,5 %) случаях, а высокая — в 39 (76,5 %). Средний возраст группы больных РМП составил $67,7 \pm 9,2$ года; Ме Q1-Q3: 62,75–74; здоровых — $65,7 \pm 9,9$ года; Ме Q1-Q3: 64–71,25. Половой состав группы больных — 99 (77,3 %) мужчин, 29 (23,7 %) женщин; здоровых — 40 (66,7 %) мужчин, 20 (33,3 %) женщин.

Образцы средней порции утренней мочи пациентов собирали, аликвотировали и хранили при -80 °С до проведения анализа. После разморозки доводили pH образцов до 7,5 добавлением фосфатного буфера (конечная концентрация — 0,1 М), добавляли 0,05 % Твин-20 и центрифугировали (10 мин, 4000 g, 4 °С).

Концентрацию сурвивина в супернатанте определяли разработанным нами биолюминесцентным иммуноанализом [5]. Кратко: в лунки планшета вносили по 100 мкл раствора поли-

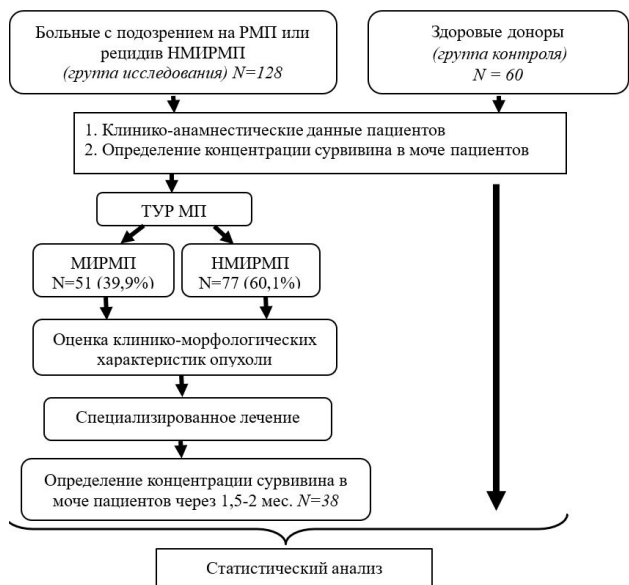


Рис. 1. Дизайн проведенного исследования
Fig. 1. Study design

клональных мышинных анти-сурвивин антител, полученных по [5] (3 мкг/мл, фосфатный-солевой буфер — 0,1 М К-Na фосфатный буфер pH 7,5, 0,15 М NaCl — ФБ) и инкубировали в течение ночи при 4 °С. Свободную поверхность блокировали 5 % раствором обезжиренного сухого молока в ФБ с 20 mM ЭДТА и 0,05 % Твин-20 в течение одного часа при 25 °С. После промывки в лунки вносили 100 мкл аликвоты стандартных растворов рекомбинантного сурвивина (получен по [7]) в стандартной моче или образцы мочи пациентов, инкубировали два часа при 25 °С со встряхиванием. В качестве внутреннего контроля во всех экспериментах использовали раствор рекомбинантного сурвивина (120 пг/мл) в моче здорового пациента. После промывки в лунки вносили химический конъюгат поликлональных анти-сурвивин антител и генетически-модифицированной люциферазы NLuc, полученного как описано в [8] (300 нг/мл, ФБ, 0,05 % Твин-20, БСА 0,1 мг/мл), инкубировали в течение часа при 25 °С со встряхиванием. После промывки биолюминесценцию сформированных на поверхности комплексов измеряли на планшетном люминометре Mithras LB 940 Multimode Reader (Berthold Technologies, Германия) сразу после впрыска 100 мкл раствора фуримазина (1 мкМ, 20 mM Трис-HCl pH 8,0, 0,15 М NaCl), сигнал интегрировали в течение 5 сек.

Взаимосвязь между клинико-морфологическими характеристиками опухоли и концентрацией сурвивина в моче пациентов оценивали при помощи критерия χ^2 Пирсона. Статистически значимым считали результат при $p < 0,05$.

Статистическую обработку данных проводили при помощи программного обеспечения Microsoft Excel для Windows 10, Sigma Plot

(Systat Software, США), MedCalc (MedCalc Software Ltd, Бельгия) и CurveExpert Basic (Hyams Development, Великобритания).

Результаты

Определение сурвивина в моче пациентов биolumинесцентным иммуноанализом

Выявление сурвивина в моче проводили с использованием разработанного нами твердофазного биolumинесцентного иммуноанализа по схеме, представленной на рис. 2, а, сверху.

Зависимость биolumинесцентного сигнала от концентрации сурвивина в контрольной моче человека была близка к линейной и аппроксимировалась полиномиальной функцией ($R^2 = 0,99995$) в диапазоне концентраций от 15,6 до 1000 пг/мл. Предел обнаружения сурвивина составил 10,6 пг/мл, что сравнимо или

превосходит предел обнаружения коммерческими иммунодиагностическими наборами. Например, предел обнаружения набора Human Survivin Quantikine ELISA Kit (R&D Systems, USA) составляет 9,96 пг/мл. А в экспериментальных работах [9, 10] он составил 12,5 и 33 пг/мл соответственно. В параллельном эксперименте результаты разработанного биolumинесцентного анализа сурвивина в 19-и образцах мочи пациентов совпали с таковыми, полученными колориметрическим иммуноанализом с использованием коммерческого набора Human Survivin Quantikine ELISA Kit (R&D Systems, USA): коэффициент корреляции Пирсона $r = 0,91$, $p < 0,0001$ [5].

Пользуясь полученной кривой как калибровочной, определили содержание сурвивина в моче 128 пациентов с подтвержденным РМП, а также 60 лиц, здоровых относительно заболеваний мочевого тракта (рис. 2, б).

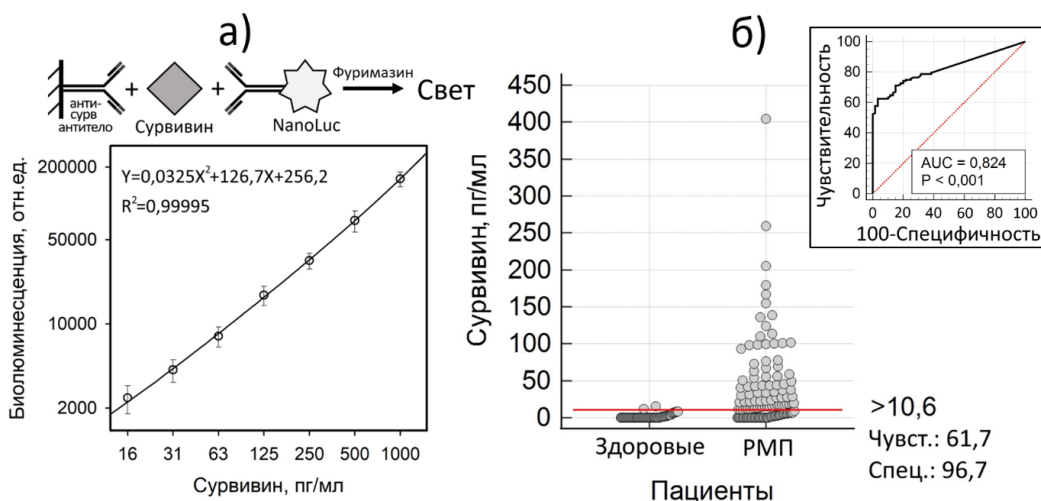


Рис. 2. (а) Биolumинесцентный твердофазный иммуноанализ сурвивина в стандартных образцах мочи; $n = 3$. (б) Концентрация сурвивина в исследованных образцах мочи. Красной линией показан пороговый уровень сурвивина. На врезке изображен ROC-анализ. В группу РМП входят пациенты с НМИРМП и МИРМП

Fig. 2. (a) Bioluminescent solid-phase immunoassay of survivin in standard urine samples; $n = 3$. (b) Survivin concentration in patients (NMIBC and MIBC) urine samples. The red line indicates the (cut-off) concentration of survivin. The inset shows the ROC curve analysis

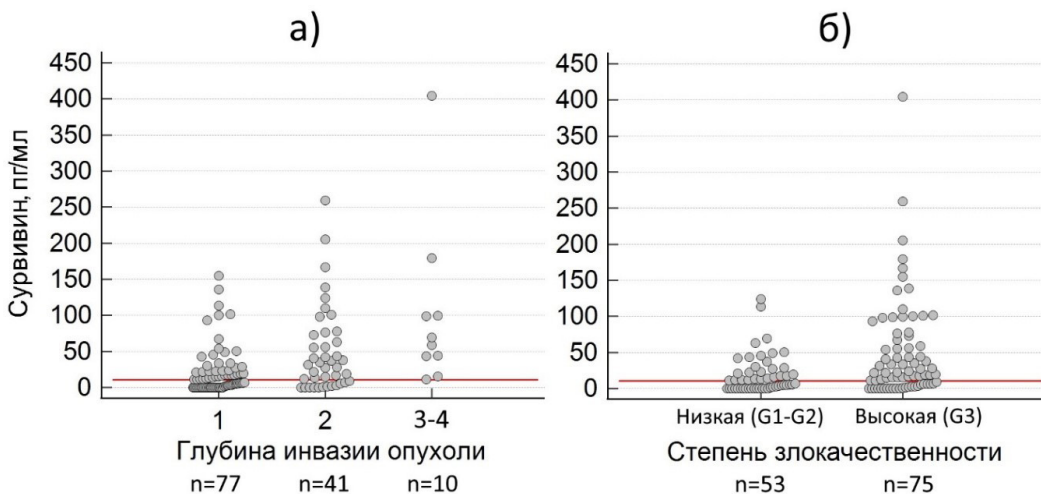


Рис. 3. Уровень мочевого сурвивина в зависимости от глубины инвазии опухоли (а) и степени злокачественности (б)
Fig. 3. Urinary survivin concentration depending on tumor invasion depth (a) and malignancy grade (б)

В качестве порогового использовали значение предела обнаружения сурвивина. Как видно из рис., практически у всех здоровых добровольцев измеренный уровень сурвивина был меньше порогового значения, специфичность анализа составила 96,7 %. При этом чувствительность сурвивина как онкомаркера для диагностики РМП составила 61,7 %. Рассчитанная площадь под кривой (AUC) для ROC-анализа составила 0,824, $p < 0,001$, что означает, что анализ достоверно различает группы больных и здоровых пациентов. Отметим, что по данным метаанализа литературы 2018 г. Z. Liang и соавт., чувствительность сурвивина как мочевого онкомаркера РМП составила 79 % [11]. Таким образом, сурвивин мочи не может служить единственным молекулярным маркером при диагностике РМП и очевидна необходимость его использования в комплексе с другими маркерами.

Сурвивин в моче и клиничко-морфологические характеристики РМП

Сурвивин, как белок интенсивно экспрессирующийся при пролиферации клеток, должен быть значительно повышен среди пациентов с высокой стадией заболевания, поскольку на распространенных стадиях уровень дифференциации тканей падает, а скорость клеточного деления увеличивается. Исходя из вышеописанного, концентрация сурвивина должна быть максимальной в группе МИРМП и при низкодифференцированном (G3) НМИРМП.

Так, при анализе распределения уровня сурвивина среди больных РМП была обнаружена зависимость доли больных с повышенным сурвивином от глубины инвазии опухоли мочевого пузыря (распределение на рис. 3, а, количественные данные в табл. 1).

Среди включенных в исследование пациентов у 77 (60,2 %) был установлен диагноз НМИРМП (T_a, T_{is}, T₁) и у 51 (39,8 %) — МИРМП (T₂-T₄). Процент больных с повышенным сурвивином среди группы НМИРМП составил 51,9 %, среди T₂ — 70,7 %, а среди T₃-T₄ — 100 %. Кроме этого, была обнаружена взаимосвязь количества пациентов с сурвивином и степенью злокачественности опухоли. При низкой степени злокачественности (G1-G2) повышенный сурвивин встречается у 50,9 %, а при высокой (G3) — у 69,3 % пациентов (рис. 3, б).

Также была обнаружена зависимость от размера опухоли ($p < 0,001$). По всей видимости, при большей площади контакта мочи с опухолью, уровень сурвивина в моче повышается. При этом не было обнаружено взаимосвязи с количеством новообразований ($p = 0,888$).

Таблица 1. Уровень сурвивина в моче пациентов в зависимости от клиничко-морфологических характеристик РМП

Характеристика	Категория	Сурвивин			P
		Повышен	Норма	Q1-Q3, пг/мл	
Размер новообразования	≥ 3 см (n = 56)	44 (78,6 %)	12 (21,4 %)	11,9-66,9	<0,001
	< 3 см (n = 61)	28 (45,1 %)	33 (54,1 %)	0-21,8	
Количество новообразований	Множественные (n = 44)	27 (61,4 %)	17 (38,6 %)	0-33,7	0,888
	Единичные (n = 75)	47 (62,7 %)	28 (37,3 %)	3,1-51,2	
Степень злокачественности опухоли	Низкая G1-G2 (n = 53)	27 (50,9 %)	26 (40,1 %)	0-23,4	0,036
	Высокая G3 (n = 75)	52 (69,3 %)	23 (30,7 %)	6,2-69,9	
Распространенность первичной опухоли	НМИРМП (n = 77)	40 (51,9 %)	37 (48,1 %)	0-22,2	0,006
	МИРМП (n = 51)	39 (76,5 %)	12 (23,5 %)	11,6-77,3	

Table 1. Urinary survivin concentration depending on BC pathological stage

Characteristic	Category	Survivin levels			p-value
		Increased	Normal	Q1-Q3, pg / ml	
Tumor Size	≥ 3 cm (n=56)	44 (78.6 %)	12 (21.4 %)	11.9-66.9	<0.001
	< 3 cm (n=61)	28 (45.1 %)	33 (54.1 %)	0-21.8	
Tumor Number	Multiple (n=44)	27 (61.4 %)	17 (38.6 %)	0-33.7	0.888
	Single (n=75)	47 (62.7 %)	28 (37.3 %)	3.1-51.2	
Tumor Grade	Low (G1-G2) (n=53)	27 (50.9 %)	26 (40.1 %)	0-23.4	0.036
	High (G3) (n=75)	52 (69.3 %)	23 (30.7 %)	6.2-69.9	
Pathological Stage	NMIBC (n=77)	40 (51.9 %)	37 (48.1 %)	0-22.2	0.006
	MIBC (n=51)	39 (76.5 %)	12 (23.5 %)	11.6-77.3	

Данные, приведенные в табл. 1, показывают, что повышенная концентрация сурвивина в моче является крайне умеренным по своей диагностической значимости маркером относительно НМИРМП и может диагностировать опухоль лишь в половине случаев (51,9 %, AUC = 0,771, $p < 0,001$). Это ограничивает использование данного онкомаркера в качестве единственного диагностического фактора для обнаружения НМИРМП. Для случаев МИРМП чувствительность анализа намного выше – 76,5 % (AUC = 0,903, $p < 0,001$).

Мониторинг пролеченных больных РМП по содержанию сурвивина в моче

Разработка способа наблюдения за состоянием больных РМП, прошедших курс лечения, с помощью неинвазивного лабораторного анализа является весьма актуальной задачей. На сегодняшний день оно заключается в ежеквартальном введении цистоскопа в мочевого пузыря с целью оценки наличия или отсутствия рецидива опухоли, а также цитологическое исследование мочи на наличие опухолевых клеток. Нами была исследована возможность использования показателя содержания сурвивина в моче в качестве неинвазивного инструмента мониторинга течения заболевания. Было изучено изменение уровня сурвивина в моче у 38 пациентов до и спустя 1,5–2 мес. после проведенного специализированного лечения (рис. 4).

Среди 38 пациентов с диагнозом РМП до лечения повышенное содержание сурвивина отмечалось у 24 (63,2 %). После проведенного

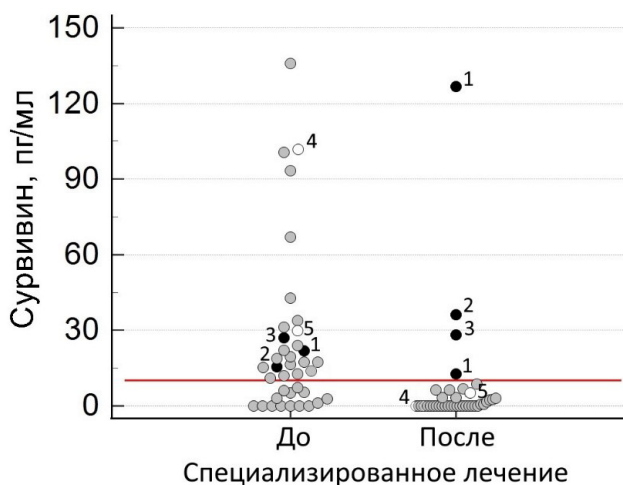


Рис. 4. Содержание сурвивина в моче пациентов РМП до и после специализированного лечения. Случаи: (-●-) — концентрация сурвивина после лечения не упала ниже порогового уровня; (-○-) — концентрация снизилась, без улучшения клинико-морфологических характеристик.

Пояснения по случаям 1–5 даны в тексте

Fig. 4. Survivin in the urine of BC patients before and after specialized treatment. Cases: (-●-) — survivin concentration did not fall below the diagnostic threshold post-treatment; (-○-) — concentration decreased, but without corresponding improvement in clinical or pathological characteristics. Detailed descriptions for cases 1–5 are provided in the text

специализированного лечения сурвивин был обнаружен только у 3 пациентов (7,9 %). Как оказалось, это пациенты с неблагоприятными морфологическими характеристиками опухоли. Ниже рассмотрены указанные случаи.

Клинический случай № 1. Больной 44 лет, в мае 2025 г. направлен в КККОД с подозрением на РМП, концентрация сурвивина в моче составила 24 пг/мл. Больному выполнена ТУР опухоли, подтвержден НМИРМП (pT1G3). На основании патоморфологического заключения согласно клиническим рекомендациям, учитывая высокий риск рецидива, спустя 1,5 мес. (июнь 2025 г.) пациент поступил в отделение онкоурологии для выполнения реТУР, с целью исключения остаточной опухоли в области операции, концентрация сурвивина была повышена и составила 126,7 пг/мл. По результатам патоморфологического исследования резецированного рубца, обнаружен НМИРМП (pT1G3). Согласно клиническим рекомендациям, пациенту выдано направление на очередную реТУР мочевого пузыря. Через 1,5 мес. (в августе 2025 г.) больной поступил в очередной раз в КККОД, при этом концентрация сурвивина в моче была выше нормальных значений — 12,8 пг/мл, что косвенно указывало на обоснованность повторной ТУР рубца. По результатам послеоперационного патоморфологического исследования, в рубце обнаружены злокачественные клетки НМИРМП (pT1G3). В сентябре 2025 г. больному выполнена повторная ТУР послеоперационного рубца, опухолевые клетки по-прежнему сохраняются, однако степень их атипии ниже (pT1G1), больной направлен на внутрипузырную химиотерапию. Описанный случай демонстрирует высокую чувствительность сурвивина как онкомаркера остаточной опухоли в мочевом пузыре после хирургического лечения и позволяет на догоспитальном этапе подтвердить целесообразность повторного оперативного вмешательства.

Клинический случай № 2. Больной 67 лет, в июне 2024 г. поставлен диагноз МИРМП (pT2G3), проведена системная полихимиотерапия (ПХТ). С подозрением на продолженный рост опухоли в декабре 2024 г. поступил в КККОД. Сурвивин в моче 15,3 пг/мл. Выполнены лапаротомия, цистпростатвезикулэктомия с лимфаденэктомией, уростомия по Брикеру. По результатам послеоперационного патоморфологического исследования, пациент рестадирован: рак мочевого пузыря IV стадии (ypT3bN2G3), инфильтративный тип роста, с плоскоклеточной, железистой метаплазией, без признаков лечебного патоморфоза. Через 1,5 мес. в моче больного концентрация сурвивина составила 36,1 пг/мл. На основании полученного послеоперационного патоморфологического исследования решением

ВК КККОД пациенту была назначена иммунотерапия Ниволумабом, ввиду высокой вероятности генерализации процесса в виде не визуализируемых по инструментальным данным микрометастазов, получил семь введений. При плановом обследовании в августе 2025 г. установлено прогрессирование заболевания — метастазы в кости, забрюшинные лимфатические узлы и лимфатические узлы средостения. Таким образом, сурвивин потенциально может быть использован как предиктивный маркер генерализации опухоли при МИРМП, однако требуется более масштабное исследование в этом направлении.

Клинический случай № 3. Больной 64 лет, в декабре 2024 г. с макрогематурией поступил в КККОД с подозрением на злокачественную опухоль мочевого пузыря. До оперативного лечения концентрация сурвивина в моче — 27,1 пг/мл. Выполнена ТУР опухоли, подтвержден МИРМП (pT2G3), инвазия во внутреннюю половину мышечного слоя, опухоль занимает половину задней стенки, всю правую боковую стенку, с переходом циркулярно на шейку и простатический отдел уретры (суммарно до 7 см). На консилиуме пациент письменно отказался от удаления мочевого пузыря, проинформирован о возможных последствиях. Через 1,5 мес. (февраль 2025 г.) пациент госпитализирован в КККОД с целью проведения самостоятельной дистанционной лучевой терапии по радикальной программе, тримодальная терапия не возможна, ввиду объема опухоли и глубины ее инвазии. Сурвивин до начала облучения 28,3 пг/мл, что говорит о наличии остаточной опухоли в мочевом пузыре, несмотря на удаление макроскопической опухоли в декабре 2024 г. На КТ топометрии до начала дистанционной лучевой терапии визуализируется утолщение стенки мочевого пузыря опухолевым процессом, что может косвенно свидетельствовать об остаточной опухоли после ТУР, которая носила диагностический, а не радикальный характер.

Рассмотренные клинические случаи демонстрируют потенциальную прогностическую и предиктивную значимость определения сурвивина в моче пациентов для принятия решения о дальнейшей тактике ведения больных с различными стадиями РМП. Значения сурвивина не снижались после лечения, поскольку оно было не радикальным, как в случае № 1 и 3 или онкологический процесс был заведомо местнораспространенным, что подтвердилось после удаления мочевого пузыря с опухолью и лимфатических узлов с метастазами — случай № 2.

В нашем исследовании были обнаружены и обратные случаи, когда концентрация мочевого сурвивина после лечения падала, а опухоль тем не менее сохранялась (случаи 4 и 5).

Клинический случай № 4. Больная 74 лет, в январе 2025 г. поступила в онкоурологическое отделение КККОД с подозрением на злокачественное образование в мочевом пузыре. Концентрация сурвивина в моче — 101,7 пг/мл, при ТУР отмечается разрастание крупной инфильтративной опухоли до 4,5 см в диаметре от задней стенки до дна мочевого пузыря с переходом на правую боковую стенку. По результатам патоморфологического исследования, установлен НМИРМП (pT1G3). Через 1,5 мес. (февраль 2025 г.) пациентка поступила на плановую повторную ТУР. При этом сурвивин в моче не обнаружен. При визуальном осмотре в мочевом пузыре обнаружено три образования по 1,5 см, на широком основании, без четко очерченных границ; по результатам послеоперационного морфологического исследования, диагноз тот же — НМИРМП (pT1G3). Описанный случай демонстрирует ложно-отрицательный результат сурвивина как онкомаркера для определения РМП.

Клинический случай № 5. Больной 70 лет, в октябре 2024 г. поставлен диагноз НМИРМП (pT1G3). В мае 2025 г. пациент поступил в КККОД с подозрением на рецидив заболевания, сурвивин в моче — 29,9 пг/мл. При выполнении ТУР по правой стенке пузыря отмечается три опухолевидных ворсинчатых образования до 1,5 см каждое, стелящегося типа. Результат патоморфологического исследования — НМИРМП (pT1G1). Через 1,5 мес. (в июне 2025 г.) пациент повторно госпитализирован в КККОД для плановой повторной ТУР с целью исключения остаточной опухоли. Концентрация сурвивина в моче 3,4 пг/мл, ниже порогового уровня. При проведении ТУР опухолей в мочевом пузыре не отмечается. Проведена электрорезекция стенки мочевого пузыря до мышечного слоя в области послеоперационного рубца, и по результатам морфологического исследования, обнаружены клетки НМИРМП (pT1G1). Уменьшение концентрации сурвивина в моче могло произойти после ТУР благодаря уменьшению общей опухолевой массы при сохранении отдельных злокачественных клеток в зоне резекции. Таким образом, при выявлении единичных опухолевых клеток в послеоперационном рубце после ТУР высококодифференцированных опухолей, мочевого сурвивин может оказаться малоинформативным.

Обсуждение

Сурвивин — белок, участвующий в ингибировании апоптоза и регулировании клеточного деления, сверхэкспрессируется при многих формах онкологических заболеваний и практически отсутствует в здоровых тканях. В связи с этим

исследователями предлагается использовать этот белок как маркер для диагностики и мониторинга онкологических заболеваний [3, 4]. В отечественной литературе публикаций по исследованию сурвивина как онкомаркера немного. В основном они связаны с определением мРНК сурвивина в сыворотке крови и тканях опухолей, а также иммуногистохимическому определению сурвивина в опухолях различных локализаций [12–14], в том числе для отслеживания прогрессии и рецидива РМП предлагается определять содержание мРНК сурвивина в тканях этой опухоли [15].

В зарубежной литературе опубликован ряд исследований по использованию сурвивина, в том числе мочевого, в качестве маркера для диагностики и мониторинга РМП. Однако данные по диагностической чувствительности анализа существенно варьируют: от довольно высокого значения (86,9 % [16]), до крайне низкого (35 % [10]). Очевидно, эти различия объясняются разным подходом к дизайну исследования, а также недостаточной чувствительностью определения сурвивина. Диагностическая чувствительность, полученная в нашем исследовании (61,7 %), является умеренной. Вместе с этим выявленная специфичность сурвивина как онкомаркера была довольно высока — 96,7 %. Однако стоит отметить, что данное значение справедливо только относительно полностью здоровой контрольной группы. Специфичность относительно доброкачественных заболеваний мочеполового тракта в данной работе исследована не была. В работе [17] отмечено, что содержание мочевого сурвивина может повышаться у больных с аутоиммунными и воспалительными заболеваниями. Ранее нами было установлено, что концентрация мочевого сурвивина является хорошим преддиагностическим показателем для выявления патологий мочеполовой системы: его повышенное содержание указывает на развитие процессов, сопровождающихся интенсивной пролиферацией клеток: злокачественные (в т. ч. РМП) и доброкачественные гиперплазии, а также воспалительные заболевания уротелиального тракта [18].

Интерес представляет использование данного онкомаркера для неинвазивного мониторинга течения заболевания у пациентов, окончивших противоопухолевое лечение. В большинстве случаев (87,5 % случаев с повышенным сурвивином) после удаления опухоли концентрация мочевого сурвивина упала ниже порогового уровня, т. е. мочевого сурвивина, несмотря на свою ограниченную диагностическую ценность, потенциально может быть использован для неинвазивного мониторинга опухолевого процесса после специализированного лечения.

Заключение

Таким образом, разработанным нами способом была определена концентрация сурвивина в моче пациентов с клинически подтвержденным РМП, а также здоровых добровольцев. Полученные результаты демонстрируют целесообразность использования сурвивина для диагностики РМП в составе панели из нескольких онкомаркеров, на создание которой будут направлены дальнейшие исследования.

Конфликт интересов

Авторы заявляют об отсутствии конфликта интересов.

Conflict of interest

The authors declare no conflict of interest.

Финансирование

Исследование выполнено при совместной поддержке Российского научного фонда и Красноярского краевого фонда поддержки научной и научно-технической деятельности, проект № 25-15-20021.

Funding

This research was jointly funded by the Russian Science Foundation and the Krasnoyarsk Regional Fund of Science and Technology Support (Project No. 25-15-20021).

Соблюдение прав пациентов и правил биоэтики

Все процедуры с вовлечением больных были проведены в соответствии с Хельсинкской декларацией по правам человека в редакции 2013 г. Проведение данной работы одобрено этическим комитетом Локальным Этическим комитетом КККОД, протокол заседания № 27 от 02.07.2020. Все больные подписывали информированное согласие на участие в исследовании.

Compliance with patient rights and principles of bioethics

All procedures performed in studies involving human participants were conducted in accordance with the ethical standards of the Declaration of Helsinki (2013 revision). The protocol was approved by the Local Ethics Committee of the A.I. Kryzhanovsky Regional Clinical Oncology Center (Protocol No. 27, dated July 2, 2020). Written informed consent was obtained from all participants.

Участие авторов

Все авторы в равной степени участвовали в подготовке публикации: разработке концепции статьи, получении и анализе фактических данных, написании и редактировании текста статьи, проверке и утверждении текста статьи.

Authors' contribution

All authors made a substantial contribution to the conception of the work, acquisition, analysis, interpretation of data for the work, drafting and revising the work, final approval of the version to be published.

ЛИТЕРАТУРА / REFERENCES

1. Chen X., Duan N., Zhang C., Zhang W. Survivin and tumorigenesis: Molecular mechanisms and therapeutic strategies. *J Cancer*. 2016; 7(3): 314-323.-DOI: <https://doi.org/10.7150/jca.13332>.
2. Wheatley S.P., Altieri D.C. Survivin at a glance. *J Cell Sci*. 2019; 132(7): jcs223826.-DOI: <https://doi.org/10.1242/jcs.223826>.
3. Слепов Е.В., Башмакова Е.Е., Панамарев Н.С., et al. Белок сурвивин как перспективный маркер диагностики и лечения злокачественных новообразований.

- Эффективная фармакотерапия.* 2021; 17(2): 58-63. [Slepov Ye.V., Bashmakova Ye.Ye., Panamarev N.S., et al. The Survivin protein as novel anti-cancer diagnosis and treatment marker. *Effektivnaya Farmakoterapiya.* 2021; 17(2): 58-63 (In Rus)].
4. Chen D., Xu J., Zhang Q. Detection of survivin expression in bladder cancer and renal cell carcinoma using specific monoclonal antibodies. *Oncol Rep.* 2018; 39(6): 2817-2828.-DOI: <https://doi.org/10.3892/or.2018.6359>.
 5. Panamarev N.S., Matveev A.L., Chernyaev D.V., et al. Urine survivin (BIRC5) bioluminescence-based immunoassay. *Anal Methods.* 2025; 17: 4718-4722.-DOI: <https://doi.org/10.1039/D5AY00599J>.
 6. England C.G., Ehlerding E.B., Cai W. NanoLuc: A small luciferase is brightening up the field of bioluminescence. *Bioconjug Chem.* 2016; 27(5): 1175-1187.-DOI: <https://doi.org/10.1021/acs.bioconjchem.6b00112>.
 7. Krasitskaya V.V., Bashmakova E.E., Kudryavtsev A.N., et al. The hybrid protein ZZ-OL as an analytical tool for biotechnology research. *Russ J Bioorgan Chem* 2020; 46(6): 1004-1010.-DOI: <https://doi.org/10.1134/S106816202006014X>.
 8. Krasitskaya V.V., Efremov M.K., Frank L.A. Luciferase NLuc site-specific conjugation to generate reporters for in vitro assays. *Bioconjug Chem.* 2023; 34(7): 1282-1289.-DOI: <https://doi.org/10.1021/acs.bioconjchem.3c00165>.
 9. Geka G., Kanioura A., Kochylas I., et al. Comparison of survivin determination by surface-enhanced fluorescence and Raman spectroscopy on nanostructured silver substrates. *Biosensors.* 2024; 14(10): 479.-DOI: <https://doi.org/10.3390/bios14100479>.
 10. Gleichenhagen J., Arndt C., Casjens S., et al. Evaluation of a new survivin ELISA and UBC® rapid for the detection of bladder cancer in urine. *Int J Mol Sci.* 2018; 19(1): 226.-DOI: <https://doi.org/10.3390/ijms19010226>.
 11. Liang Z., Xin R., Yu Y., et al. Diagnostic value of urinary survivin as a biomarker for bladder cancer: a systematic review and meta-analysis of published studies. *World J Urol.* 2018; 36(9): 1373-1381.-DOI: <https://doi.org/10.1007/s00345-018-2285-8>.
 12. Абоян И.А., Федотова Е.Н., Лемешко С.И., et al. Тканевая экспрессия антиапоптотического белка сурвивина как потенциальный биомаркер рака предстательной железы. *Онкоурология.* 2022; 18(2): 58-65.-DOI: <https://doi.org/10.17650/1726-9776-2022-18-2-58-65>. [Aboyan I.A., Fedotova E.N., Lemeshko S.I., et al. Tissue expression of the antiapoptotic protein survivin as a potential biomarker of prostate cancer. *Cancer Urology.* 2022; 18(2): 58-65.-DOI: <https://doi.org/10.17650/1726-9776-2022-18-2-58-65> (In Rus)].
 13. Орехва А.В., Шляхтунов Е.А., Жильцов И.В., Шаппо Г.М. Клиническое значение экспрессии сурвивина в опухолевой ткани при колоректальном раке. *Евразийский онкологический журнал.* 2023; 11(2): 118-127.-DOI: <https://doi.org/10.34883/PI.2023.11.2.017>. [Orehva A., Shliakhtunov Ya., Zhiltsov I., Shappo G. Clinical Significance of survivin expression in tumor tissue in colorectal cancer. *Eurasian Journal of Oncology.* 2023; 11(2): 118-127.-DOI: <https://doi.org/10.34883/PI.2023.11.2.017> (In Rus)].
 14. Лясников К.А., Шляхтунов Е.А. Циркулирующие опухолевые клетки, экспрессирующие мРНК сурвивина (BIRC5), как маркер прогноза у радикально оперированных пациентов с немелкоклеточным раком легкого I-II стадии. *Евразийский онкологический журнал.* 2024; 12(1): 73-84.-DOI: <https://doi.org/10.34883/PI.2024.12.1.025>. [Liasnikau K., Shliakhtunou Ya. Circulating tumor cells expressing survivin (BIRC5) mRNA as a prognosis marker in radically operated patients with stage I-II non-small cell lung cancer. *Eurasian Journal of Oncology.* 2024; 12(1): 73-84.-DOI: <https://doi.org/10.34883/PI.2024.12.1.025> (In Rus)].
 15. Павлов А.Ю., Дзидзария А.Г., Боженко В.К., et al. Ki-67 и Сурвивин (BIRC5) как биомаркеры прогрессии и рецидивирования мышечно-неинвазивного рака мочевого пузыря. *Вестник Российского научного центра рентгенорадиологии.* 2022; 22(2): 98-114. [Pavlov A.Yu., Dzidzaria A.G., Bozhenko V.K., et al. Ki-67 and Survivin (BIRC5) as biomarkers of progression and recurrence of non-muscle-invasive bladder cancer. *Vestnik Rossiyskogo nauchnogo tsentra rentgenoradiologii.* 2022; 22(2): 98-114. (In Rus)].
 16. Chang Y., Xu J., Zhang Q. Microplate magnetic chemiluminescence immunoassay for detecting urinary survivin in bladder cancer. *Oncol Lett.* 2017; 14(4): 4043-4052.-DOI: <https://doi.org/10.3892/ol.2017.6675>.
 17. Li Y., Lu W., Yang J., et al. Survivin as a biological biomarker for diagnosis and therapy. *Expert Opin Biol Ther.* 2021; 21(11): 1429-1441.-DOI: <https://doi.org/10.1080/14712598.2021.1918672>.
 18. Панамарев Н.С., Башмакова Е.Е., Кудрявцев А.Н., et al. О диагностической и предикторной значимости онкомаркера сурвивина (BIRC5) при раке мочевого пузыря. *Вопросы онкологии.* 2023; 69(2): 308-315.-DOI: <https://doi.org/10.37469/0507-3758-2023-69-2-308-315> [Panamarev N.S., Bashmakova E.E., Kudryavtsev A.N., et al. On the diagnostic and prognostic significance of the oncomarker survivin (BIRC5) in bladder cancer. *Voprosy Onkologii = Problems in Oncology.* 2023; 69(2): 308-315.-DOI: <https://doi.org/10.37469/0507-3758-2023-69-2-308-315> (In Rus)].

Поступила в редакцию / Received / 03.10.2025

Прошла рецензирование / Reviewed / 12.11.2025

Принята к печати / Accepted for publication / 18.12.2025

Сведения об авторах / Author Information / ORCID

Никита Сергеевич Панамарев / Nikita S. Panamarev / ORCID ID: <https://orcid.org/0000-0001-6954-7280>; eLibrary SPIN: 7094-6135; Author ID (Scopus): 57443774800.

Денис Владимирович Черняев / Denis V. Chernyaev / ORCID ID: <https://orcid.org/0000-0002-4625-9531>; eLibrary SPIN: 5046-3349; Author ID (Scopus): 57219636428.

Евгений Владимирович Слепов / Eugene V. Slepov / ORCID ID: <https://orcid.org/0000-0002-3787-3126>; eLibrary SPIN: 2097-0304; Author ID (Scopus): 8642915300.

Руслан Александрович Зуков / Ruslan A. Zukov / ORCID ID: <https://orcid.org/0000-0002-7210-3020>; eLibrary SPIN: 3632-8415; Researcher ID (WOS): A-8193-2016; Author ID (Scopus): 6508181003.

Людмила Алексеевна Франк / Ludmila A. Frank / ORCID ID: <https://orcid.org/0000-0003-4462-1944>; eLibrary SPIN: 6139-0436; Researcher ID (WOS): P-8560-2015; Author ID (Scopus): 7201908479.

